

Herfstcursus

7 en 14 november 2013

PLASTISCHE CHIRURGIE



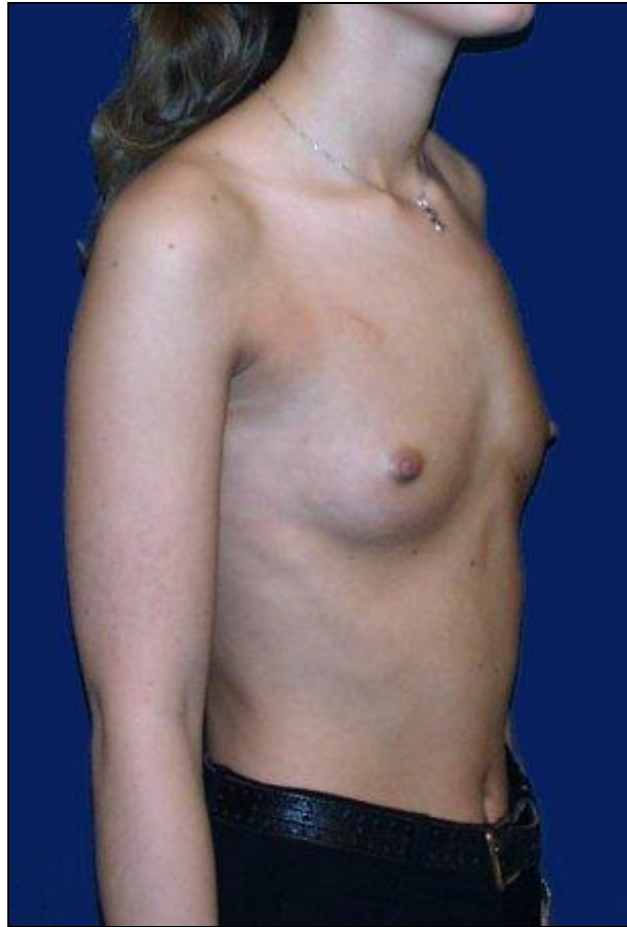

Plastische chirurgie

Deelgebieden

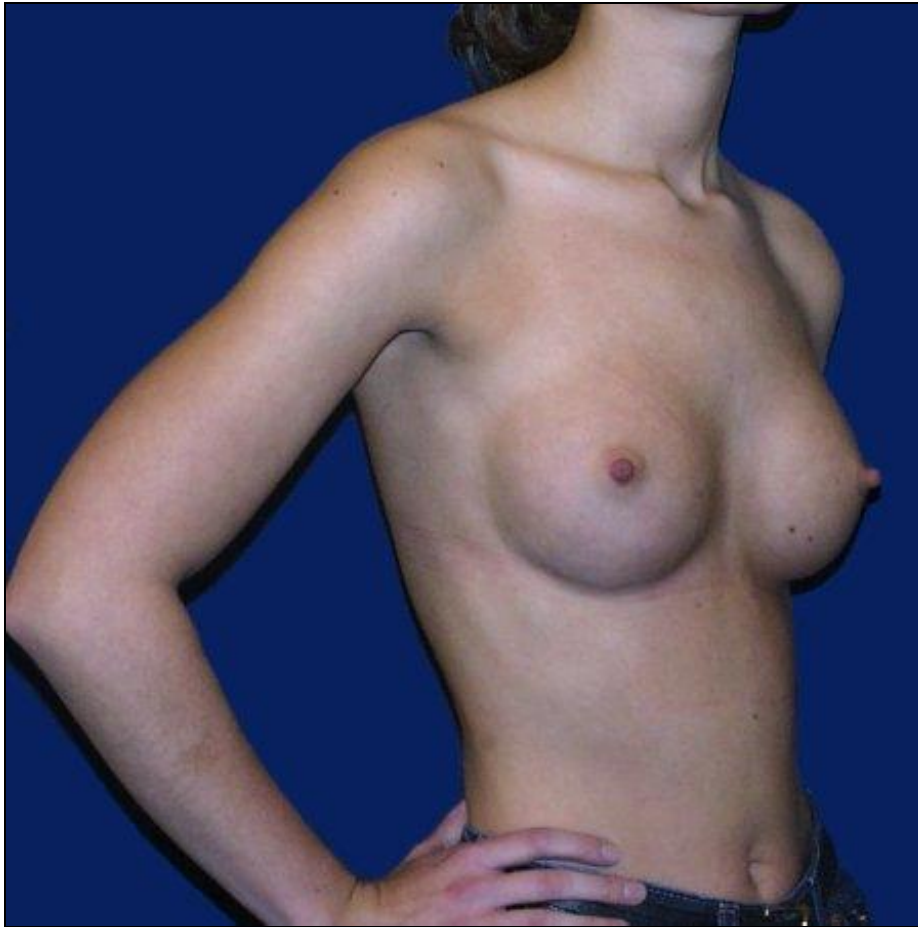- Algemene plastische
- Reconstructieve chirurgie
- Micro-chirurgie
- Aesthetische chirurgie
- Hand- en pols chirurgie

Wat is Plastische Chirurgie?



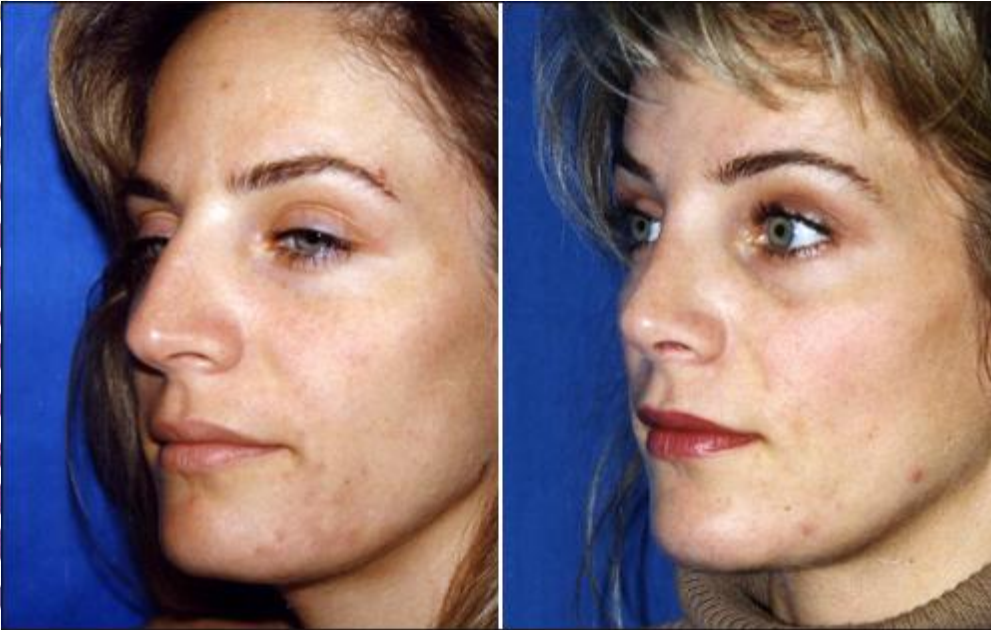Alex Terng, Plastisch Chirurg

Wat is Plastische Chirurgie?



Borstvergroting

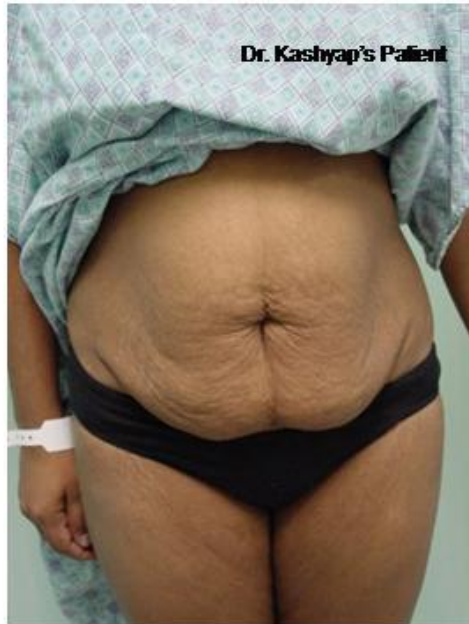Wat is Plastische Chirurgie?



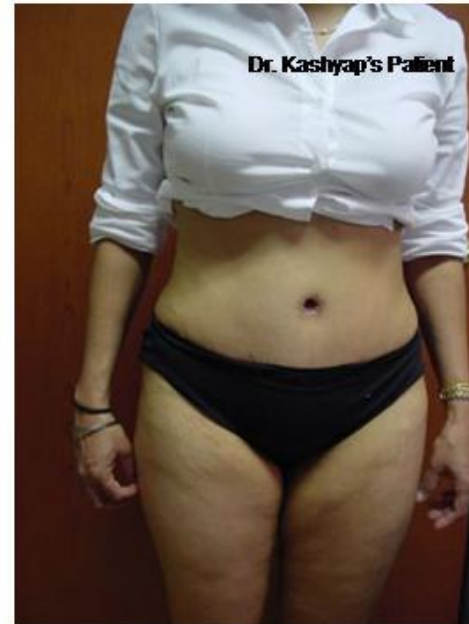Neuscorrectie

Wat is Plastische Chirurgie?

ABDOMINOPLASTY (Tummy Tuck)

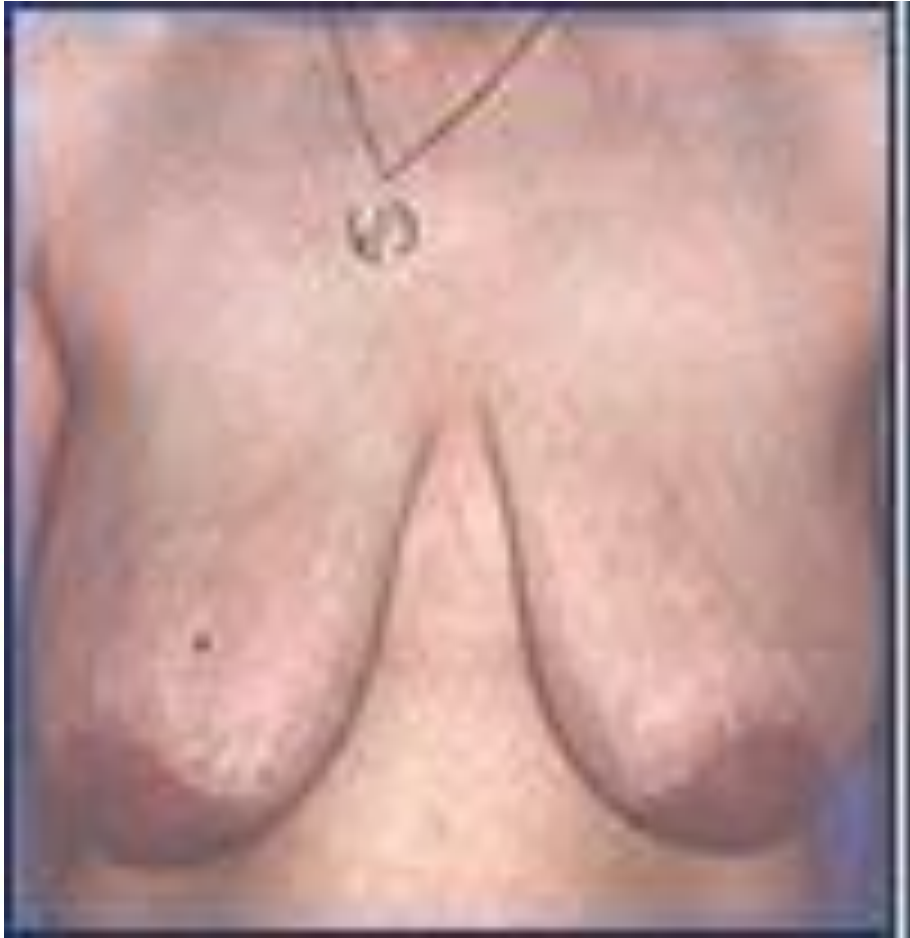

BEFORE



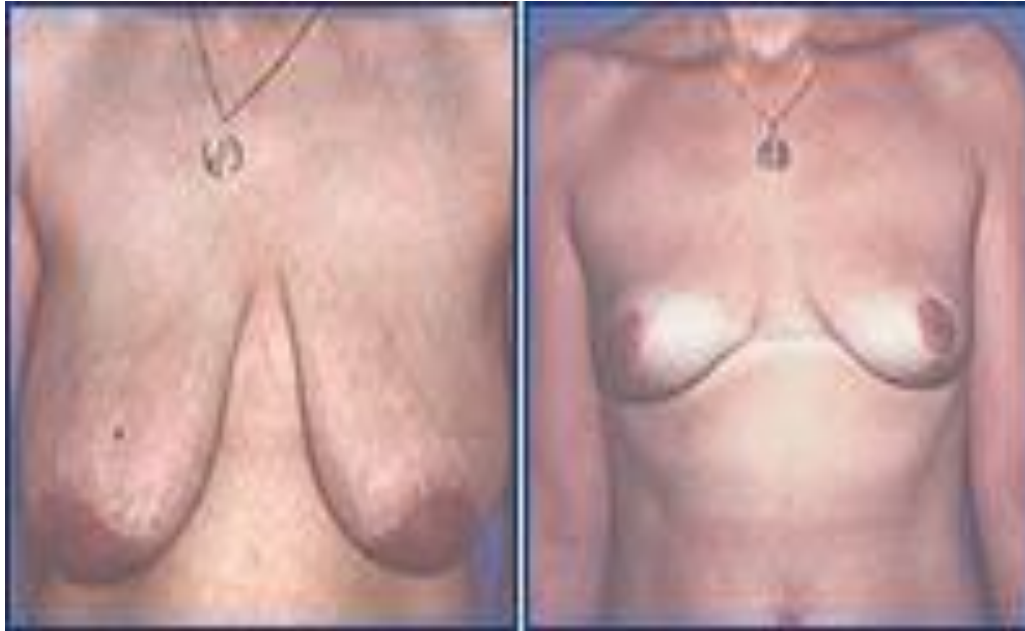AFTER

Wat is Plastische Chirurgie?



- Pijn nek, schouder
- Schaamte
- Smetplekken
- Kleding

Wat is Plastische Chirurgie?



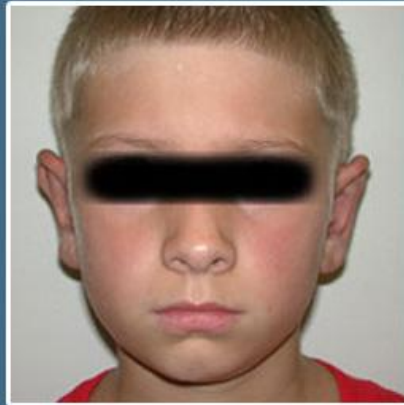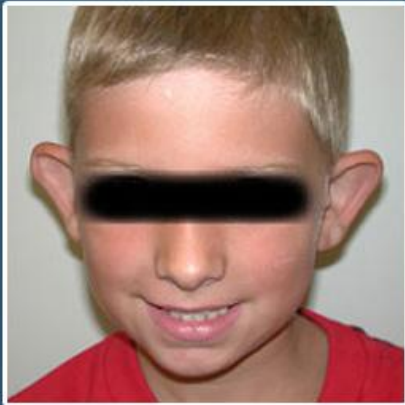Borstverkleining-/lift

Wat is Plastische Chirurgie?



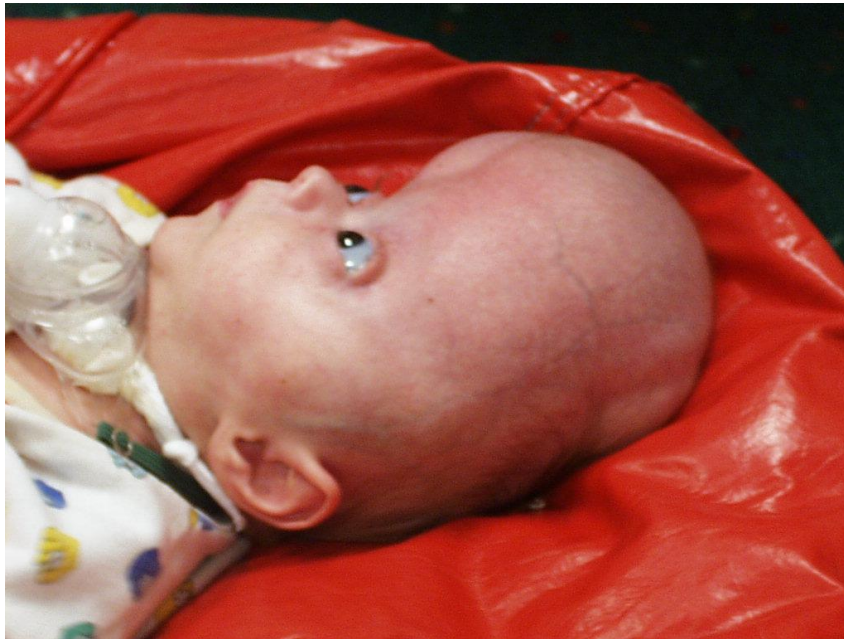Alex Terng, Plastisch Chirurg

Wat is Plastische Chirurgie?



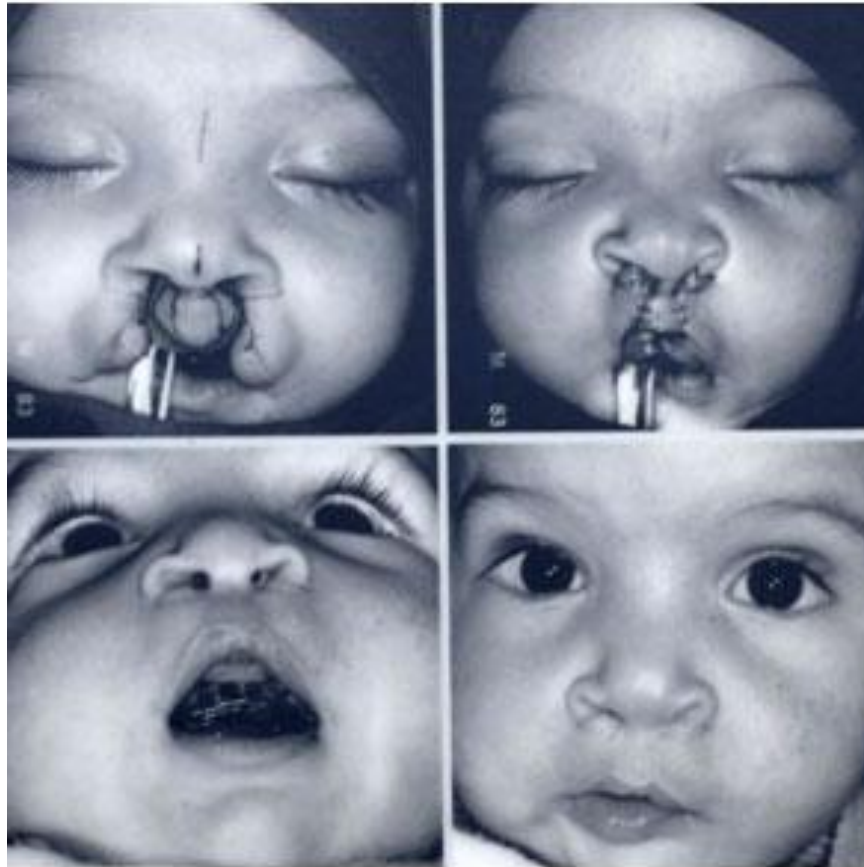Afstaande oren

Wat is Plastische Chirurgie?



Craniosynostose
Schedelvormafwijkingen

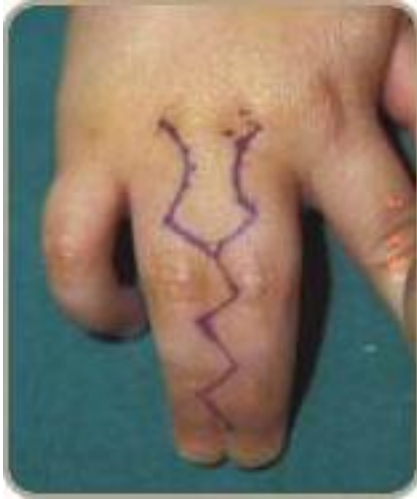Wat is Plastische Chirurgie?



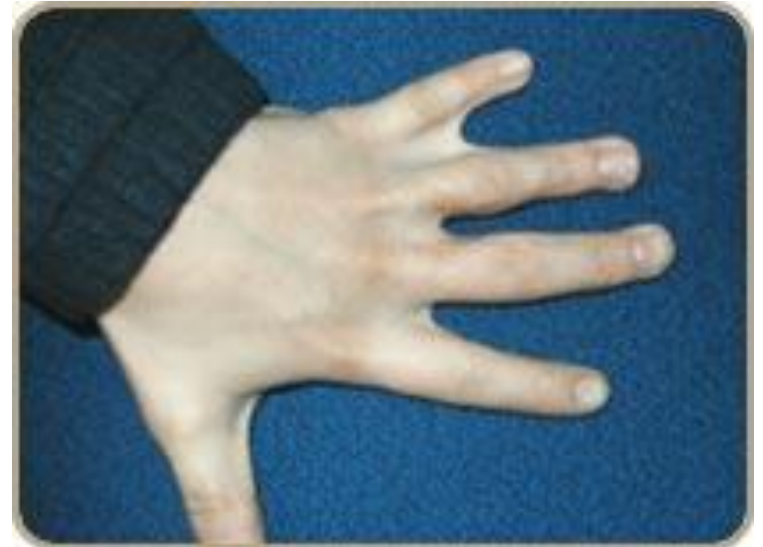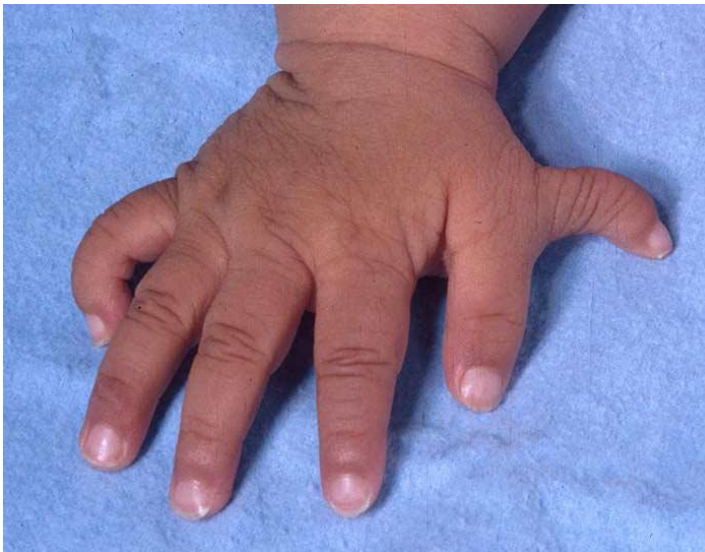Schizis:

- Lipspleet
- Gehemeldespleet
- Palatum-deficientie

Wat is Plastische Chirurgie?

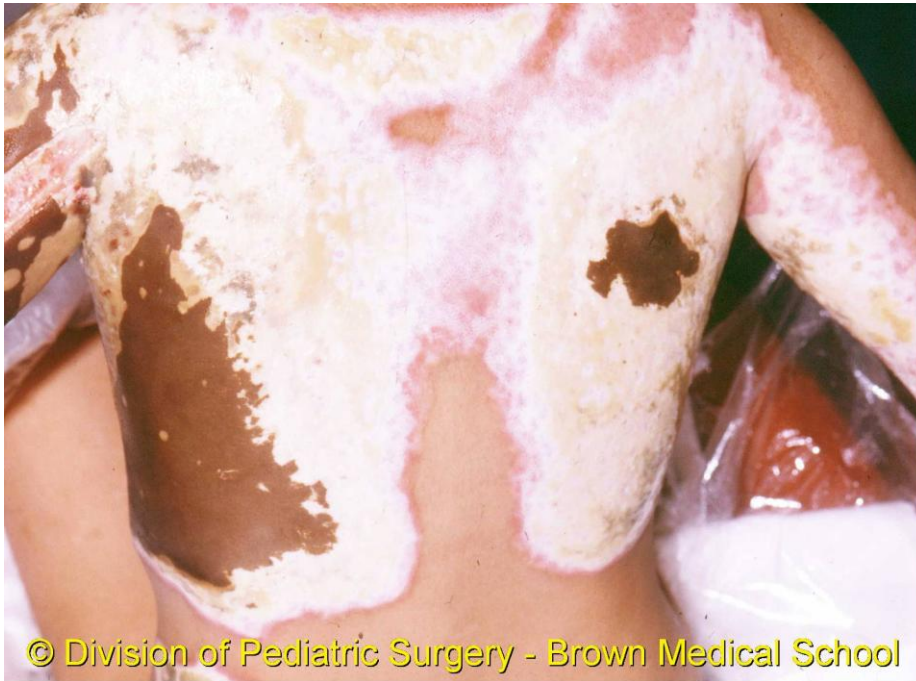

Syndactyly en polydactyly



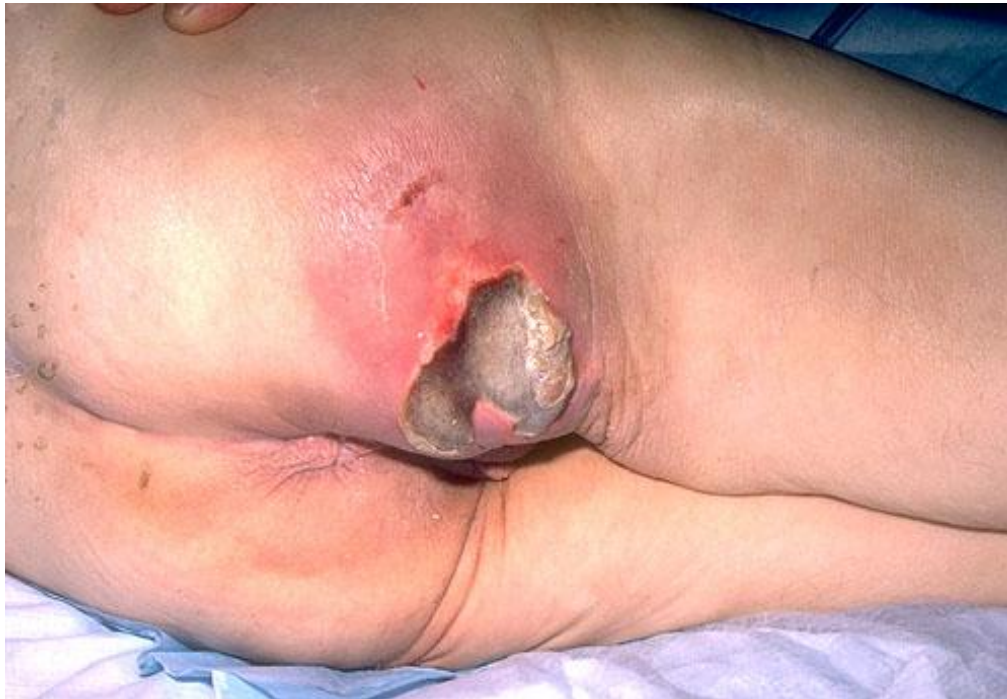Alex Terng, Plastisch Chirurg

Wat is Plastische Chirurgie?



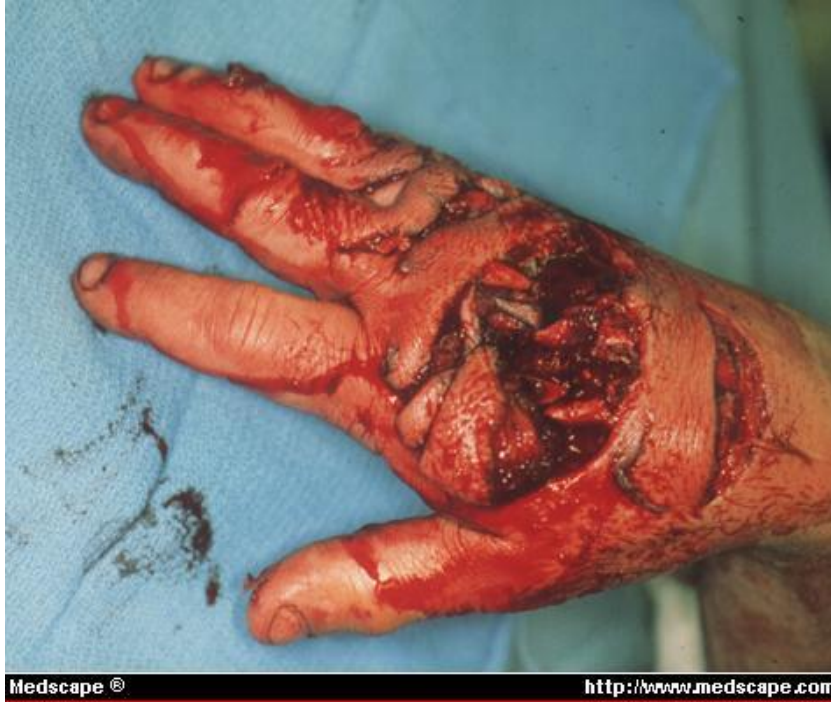- 3e graads brandwond rug kind
- Behandelen met huidtransplantaten

Wat is Plastische Chirurgie?



Decubitis

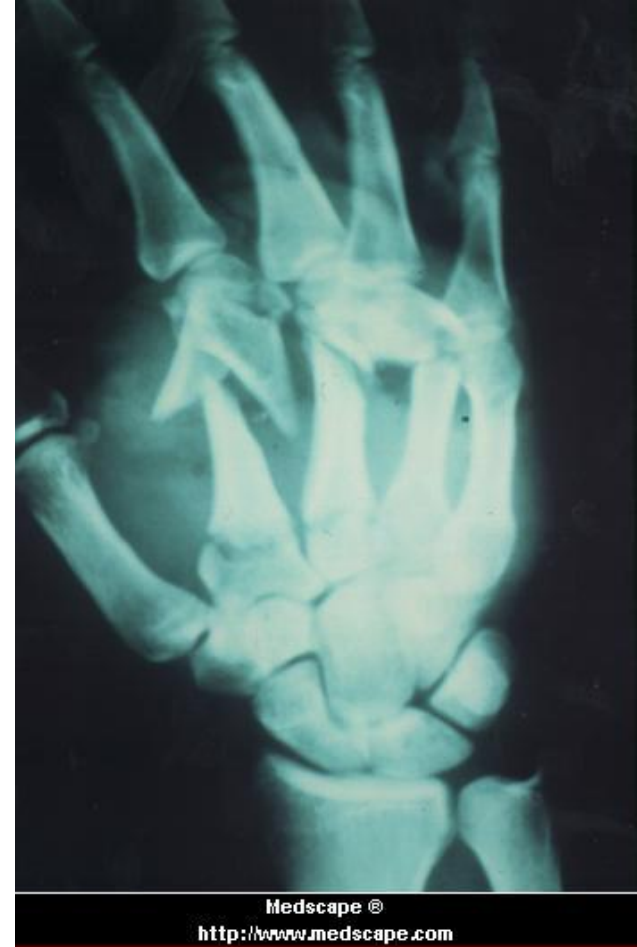Wat is Plastische Chirurgie?



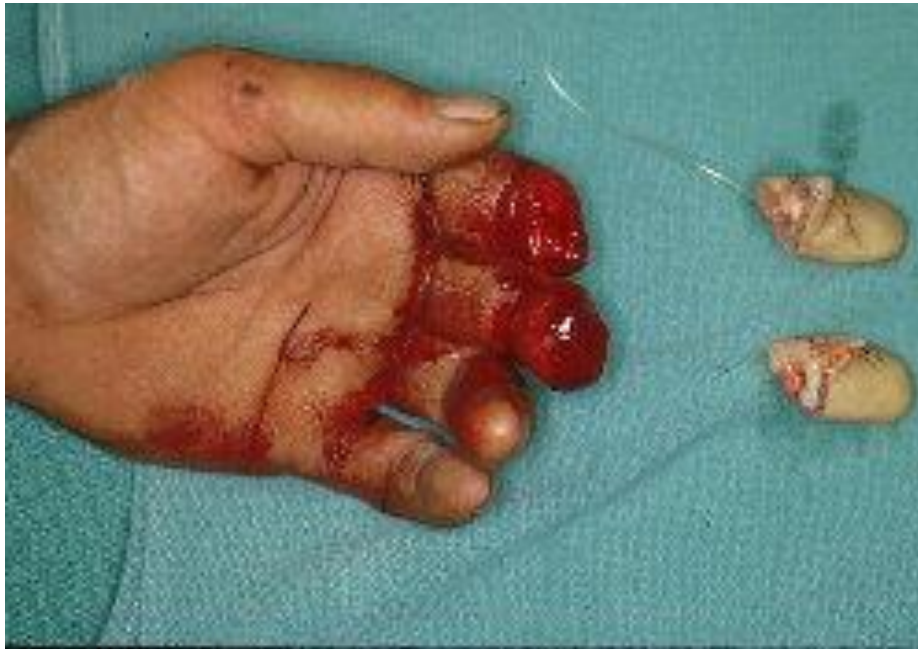Crushletsel hand:

- Vaten
- Weke delen
- Pezen
- Zenuwen
- botten

Alex Terng, Plastisch Chirurg

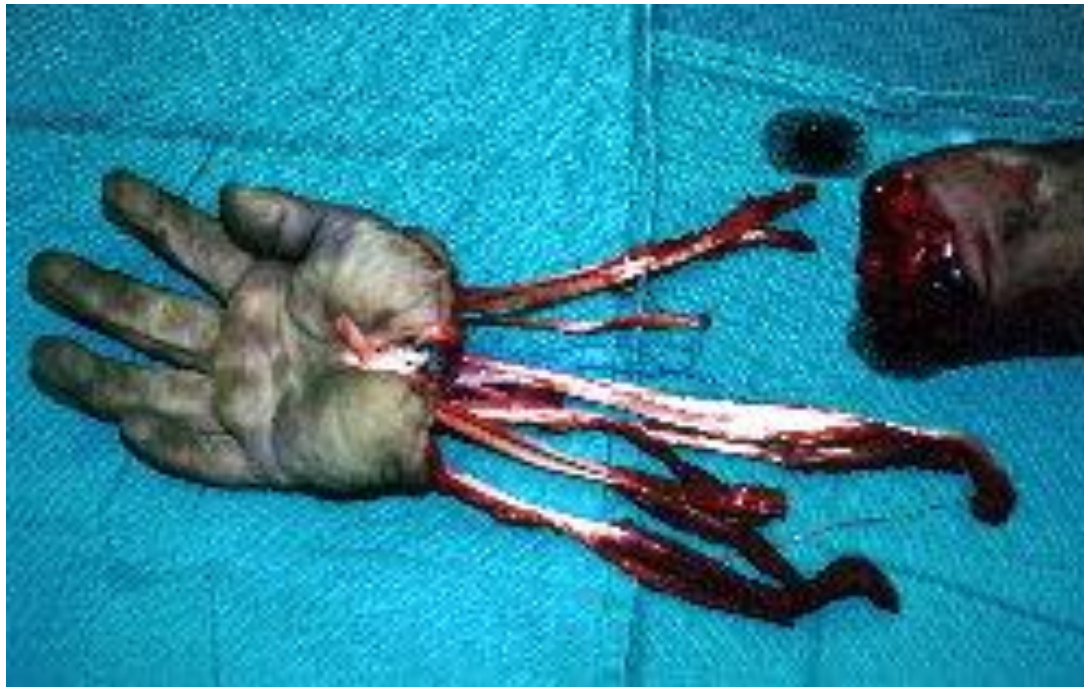

Wat is Plastische Chirurgie?



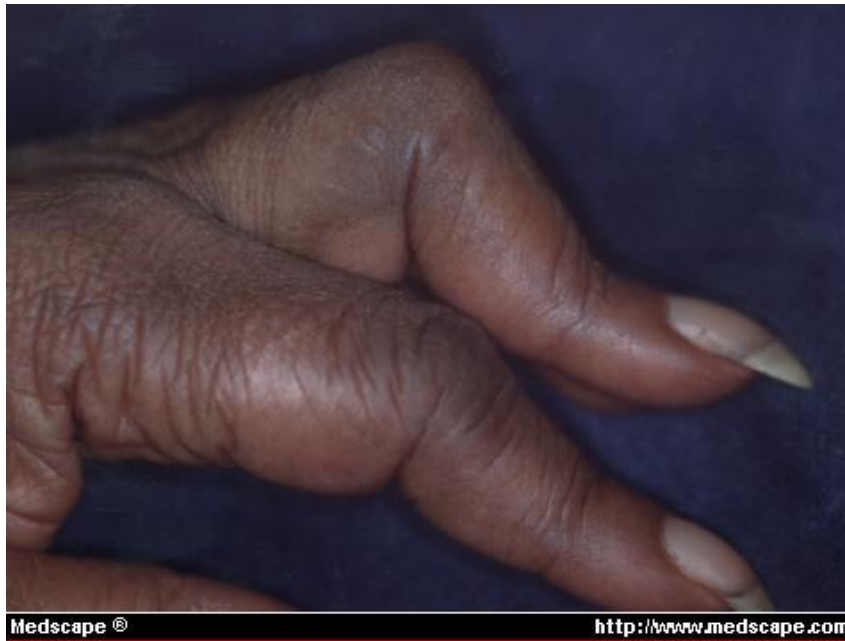Amputaties vingers:
• Replanteren
(Micro-chirurgie)

Wat is Plastische Chirurgie?



Handamputatie
(Microchirurgie)

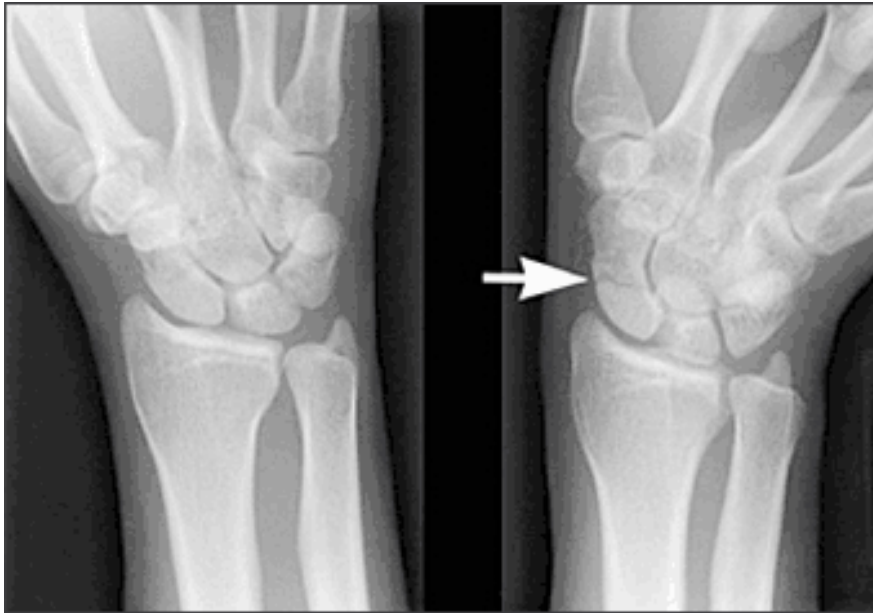Wat is Plastische Chirurgie?



Boutonniere deformiteit:

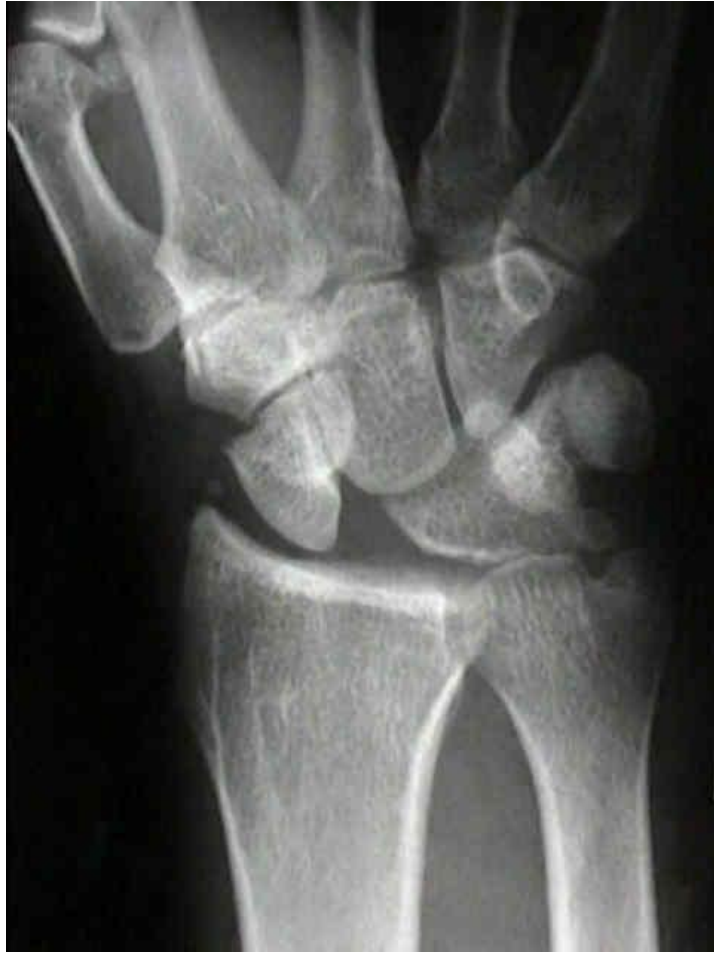- Peesprobleem

Wat is Plastische Chirurgie?



Scaphoid fractuur

Wat is Plastische Chirurgie?



Ligamentair letsel pols

Plastische Chirurgie in Bernhoven



Alex Terng, Plastisch Chirurg

Plastische Chirurgie in Bernhoven



Bram Keulers



Bas Rysavy



Alex Terng

Your friendly plastic surgeon in the neighbourhood

Alex Terng, Plastisch Chirurg



Plastische Chirurgie in Bernhoven

Bram Keulers:

- Algemeen / reconstructief / borst-chirurgie (o.a. reconstructies)
- Aesthetisch
- Hand –en pols

Bas Rysavy:

- Algemeen / reconstructief / borst-chirurgie (o.a. reconstructies)
- Aesthetisch

Alex Terng:

- Algemeen / reconstructief
- Hand- en pols



Plastische Chirurgie in Bernhoven

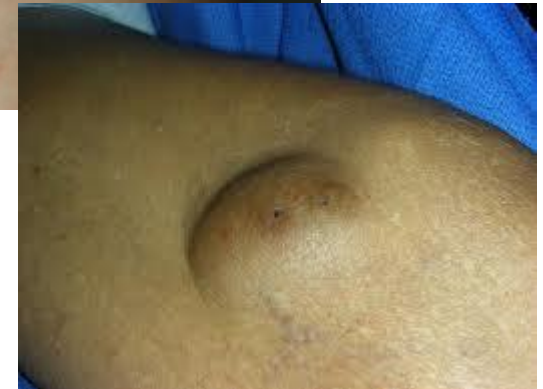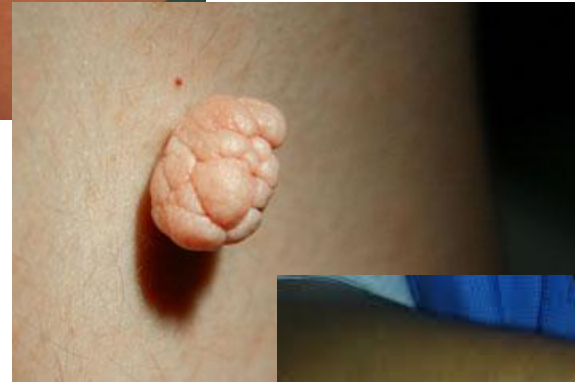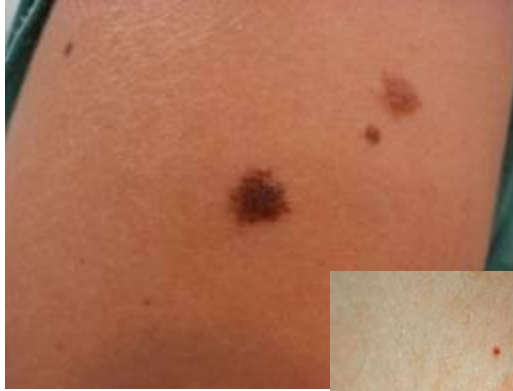- Algemene Plastische Chirurgie
 - Huidtumoren
 - Huiddefecten
 - Huidtekort na letsel
 - Littekencorrecties
 - Ooglidcorrecties
 - Buikwandcorrecties
- Etc etc

Plastische Chirurgie in Bernhoven

Huidtumoren:

Benigne:

- Naevi
- Fibromen
- Verrucae sebaceae
- Lipomen
- Atheromen

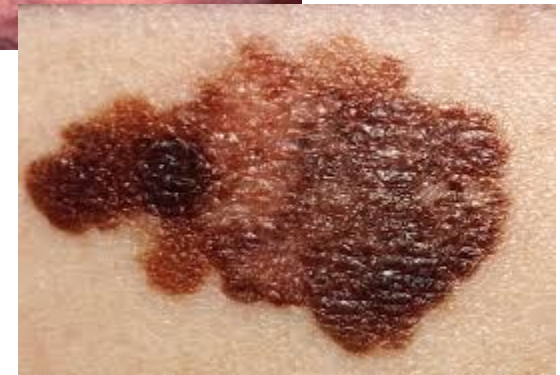
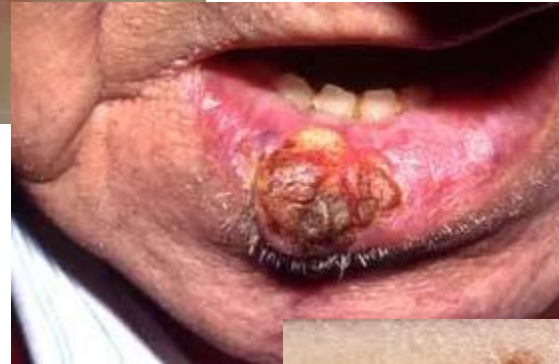
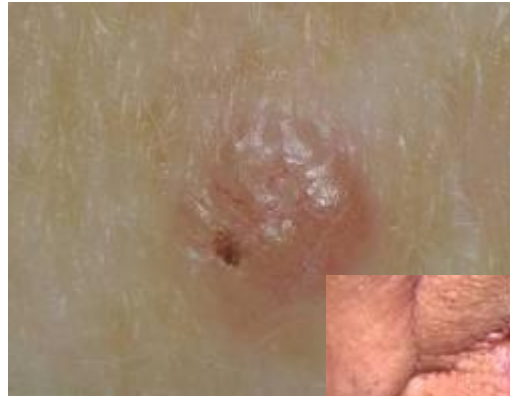Plastische Chirurgie in Bernhoven

Huidtumoren:

Maligne:

- M. Bowen
- BCC
- PCC
- Melanoom





Plastische Chirurgie in Bernhoven

- Reconstructieve Chirurgie
 - Borstreconstructies na mamma ca
 - Reconstructies na tumor-excisies
 - Defecten
 - Decubitis
 - Zenuw herstel / transposities
 - Etc etc

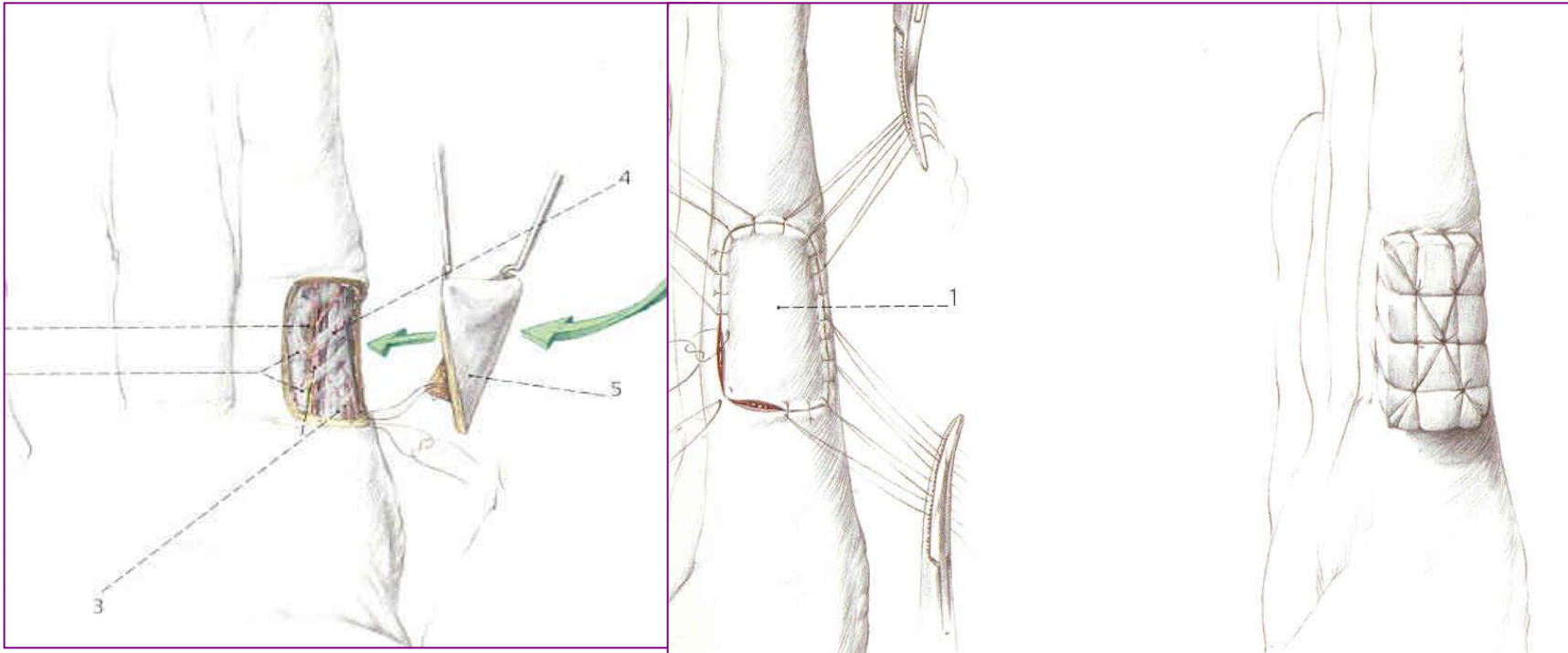


Reconstructieve chirurgie

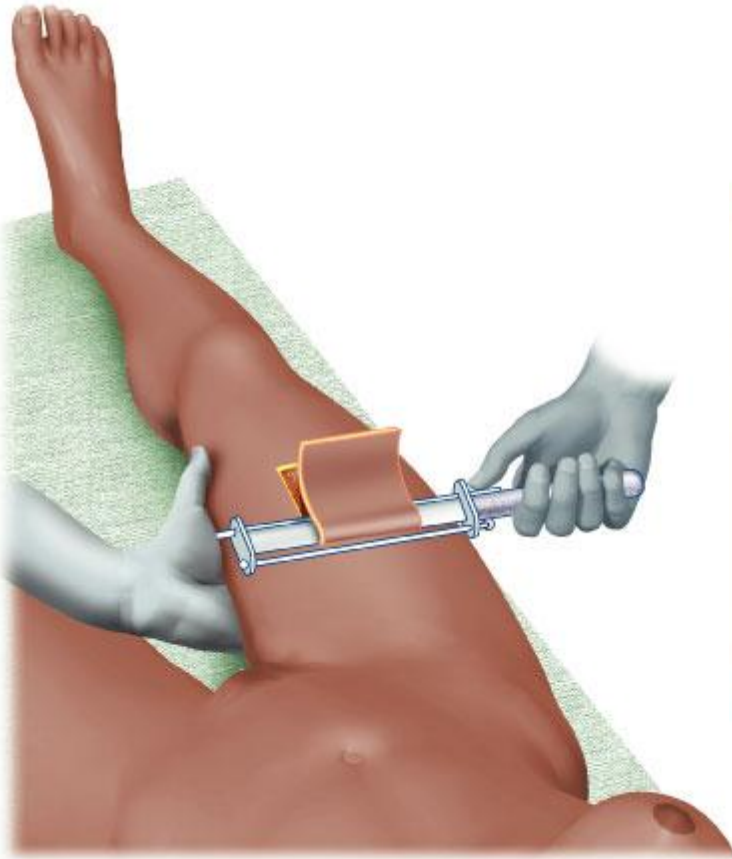
- Correctie van defect / weefsel tekort
- Correctie / behoud van functie
- Reconstructieve ladder
 - Primair/VHT
 - Lokale oplossing (huid/spier/expansie)
 - Gesteeld van afstand (huid/spier)
 - Vrij van afstand (huid/spier)

Reconstructieve chirurgie

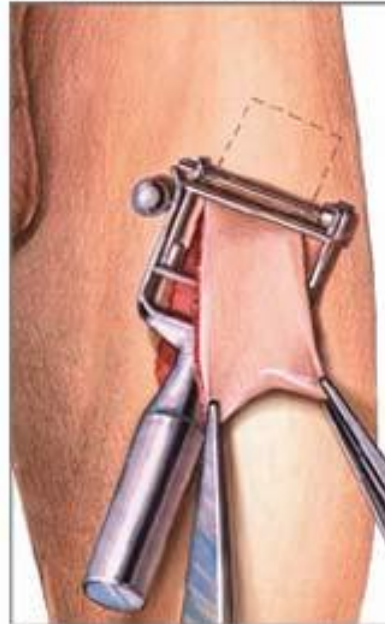Voorbeeld VHT



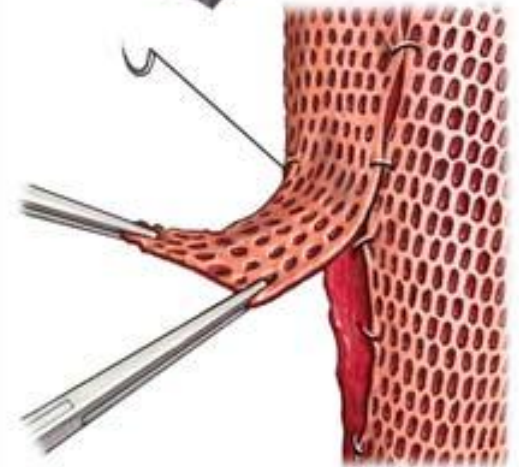
Reconstructieve chirurgie



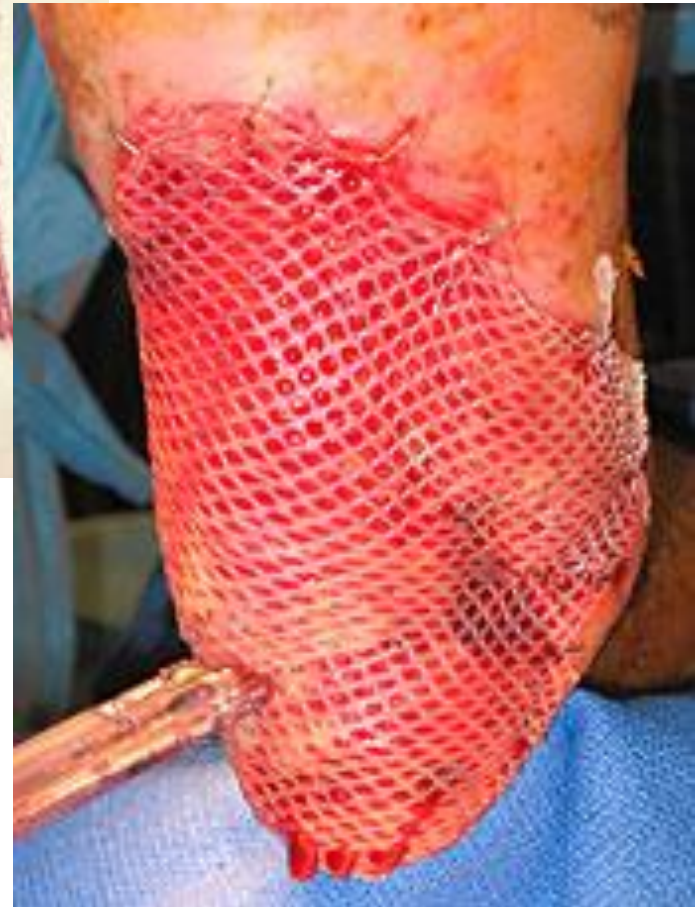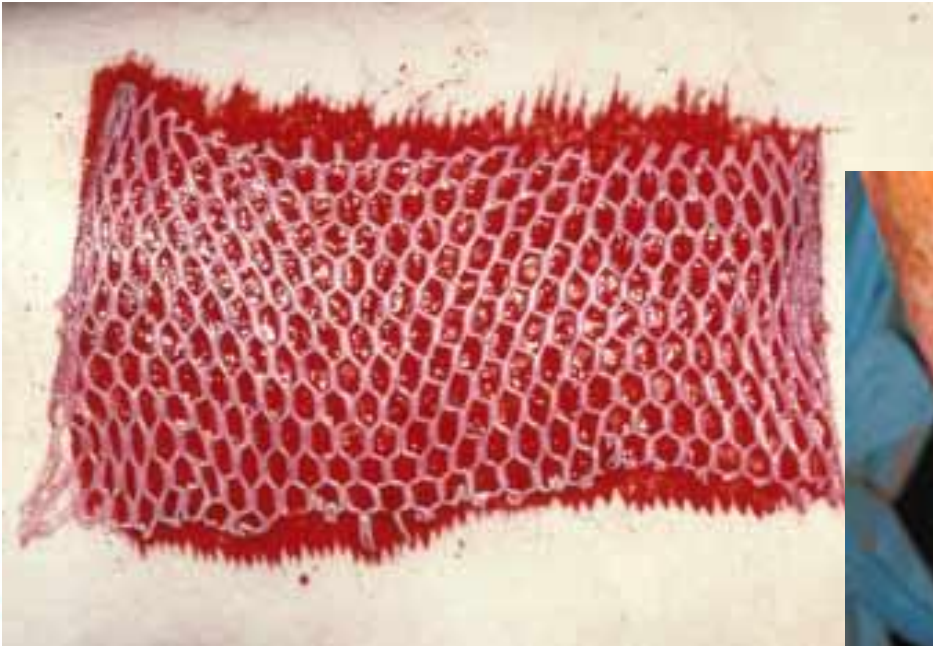Graft taken from patient's healthy skin



Skin is meshed to cover a large wound

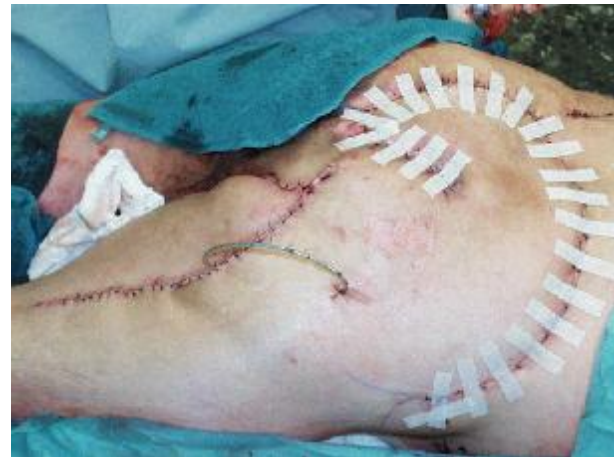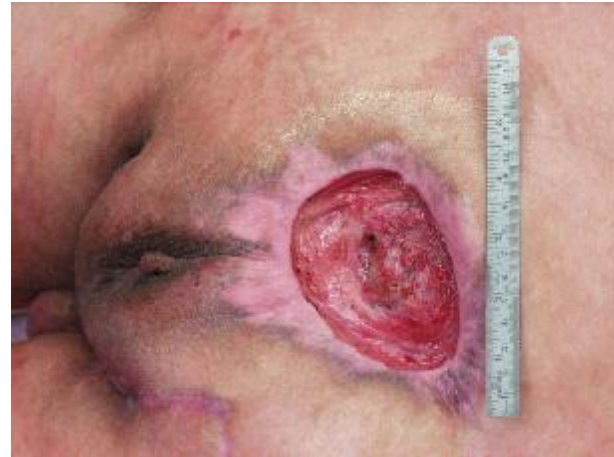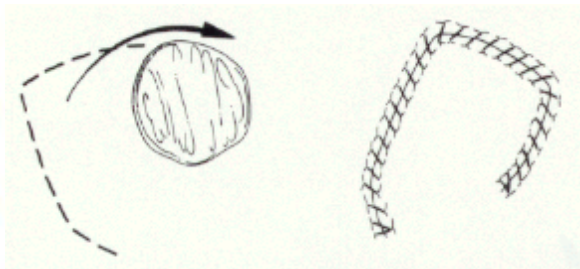
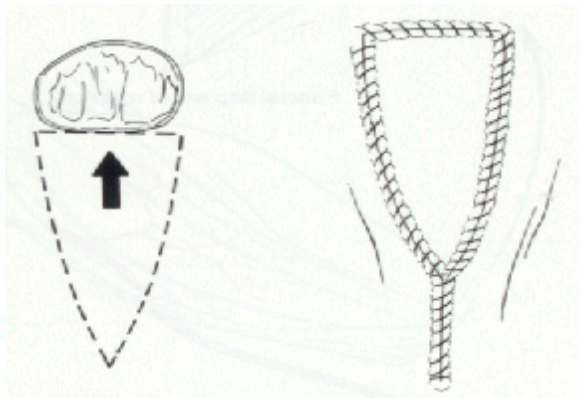


Reconstructieve chirurgie

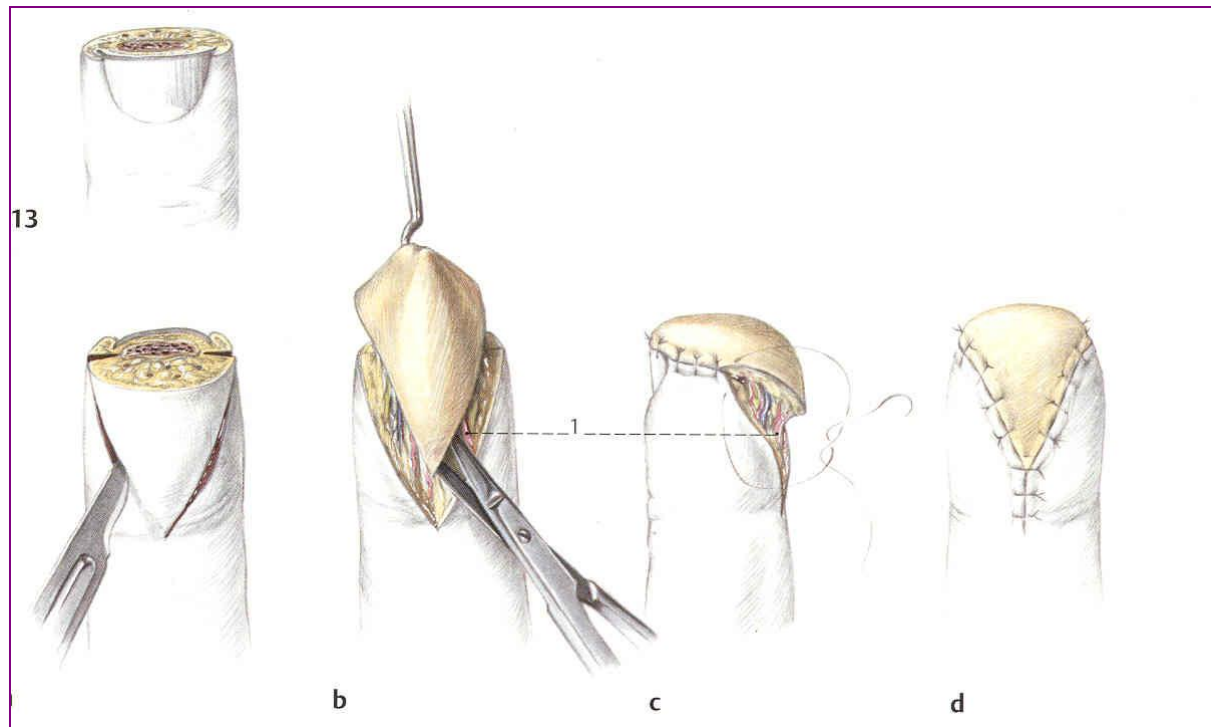


Reconstructieve chirurgie

Voorbeeld Locale lap

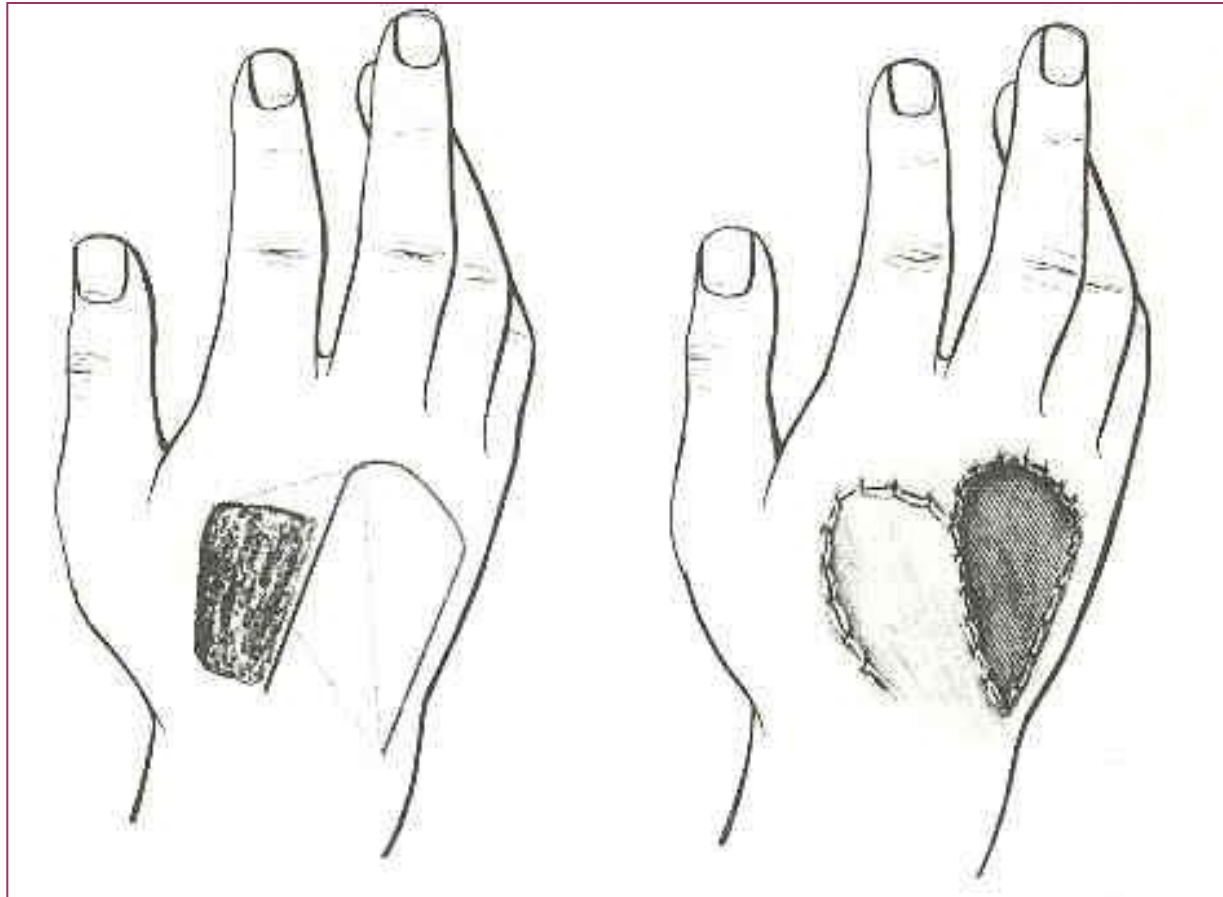


Reconstructieve chirurgie




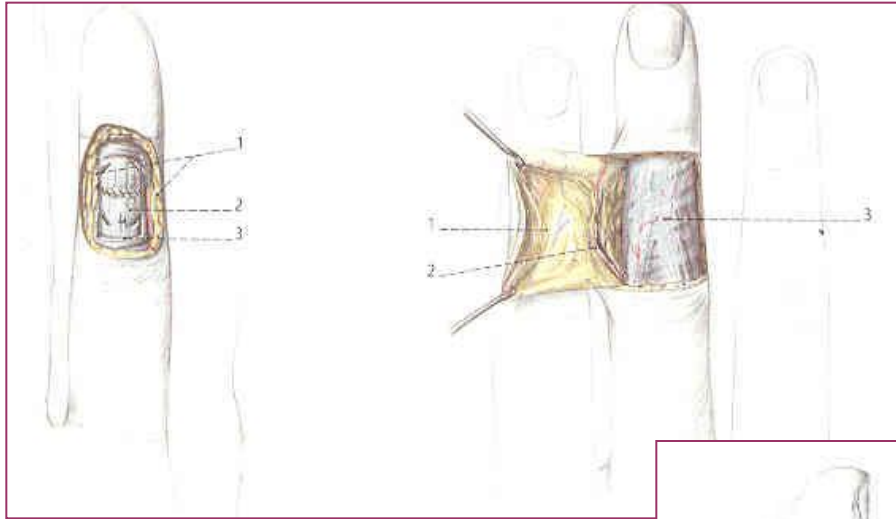
V-Y plastiek [Kutler]

Reconstructieve chirurgie

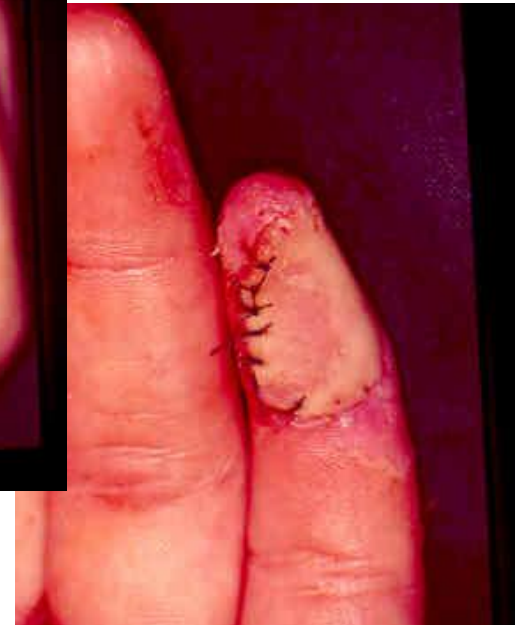
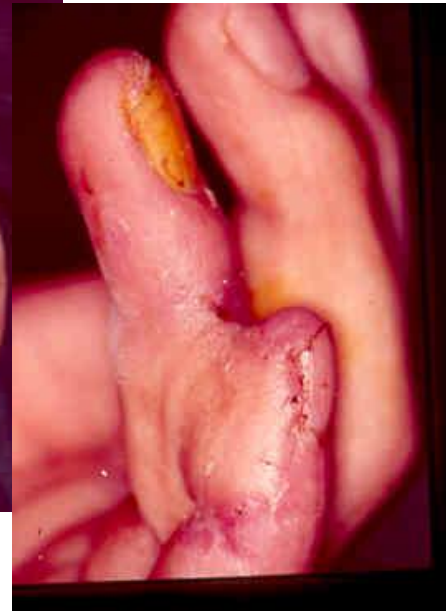
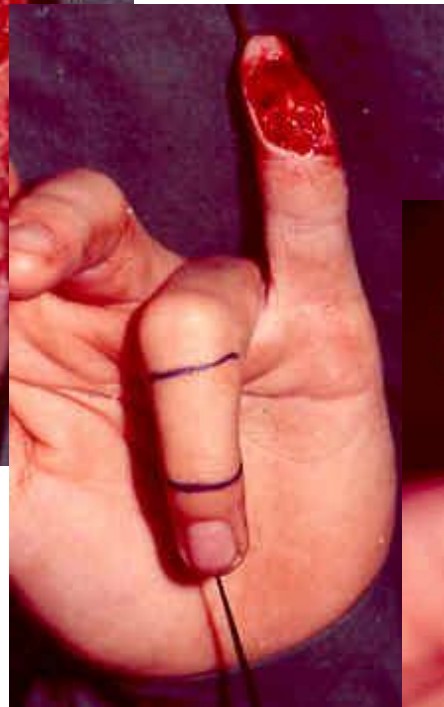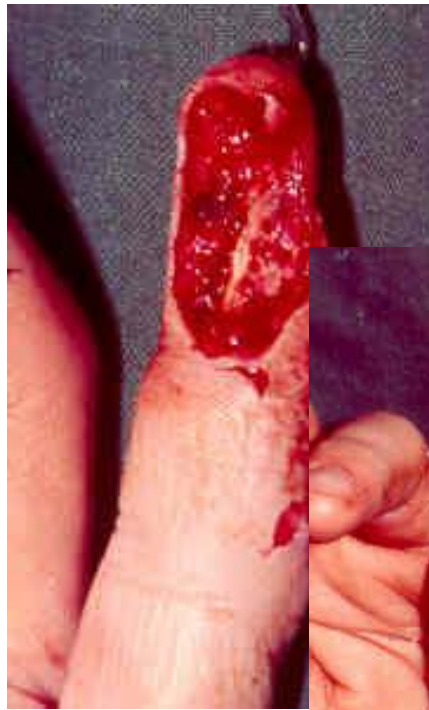Transpositielap

Reconstructieve chirurgie

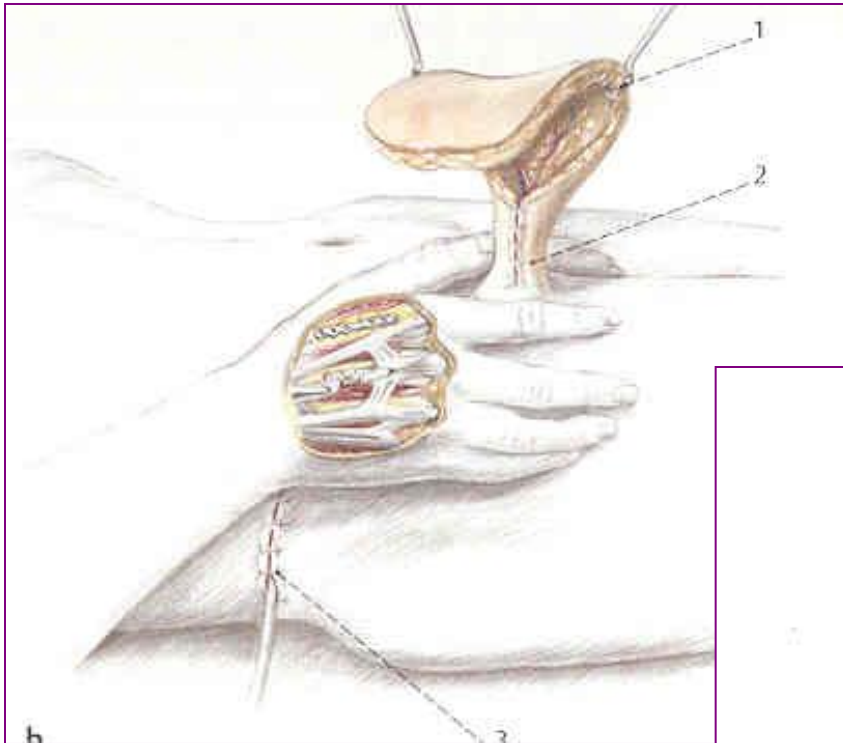


Reconstructieve chirurgie

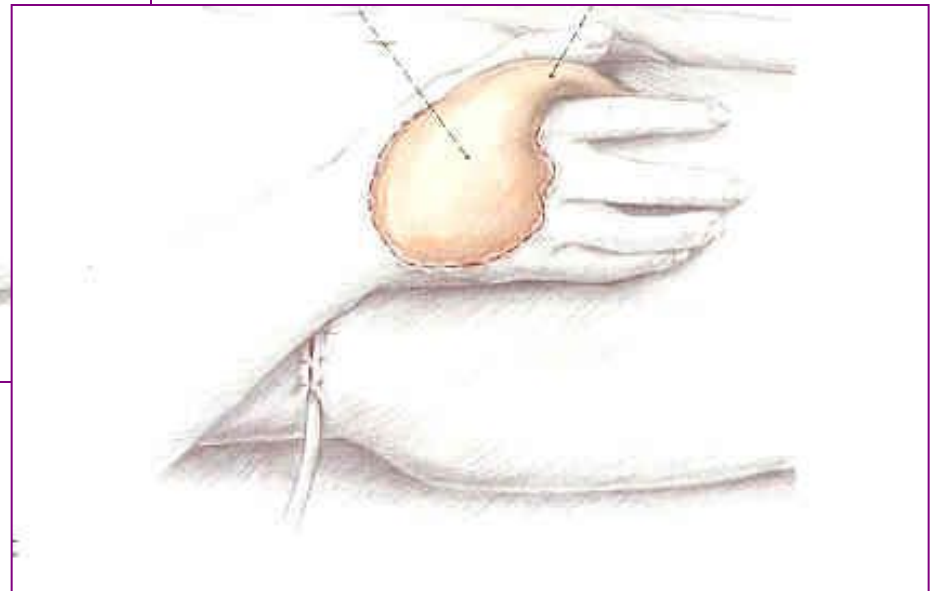

Cross finger flap

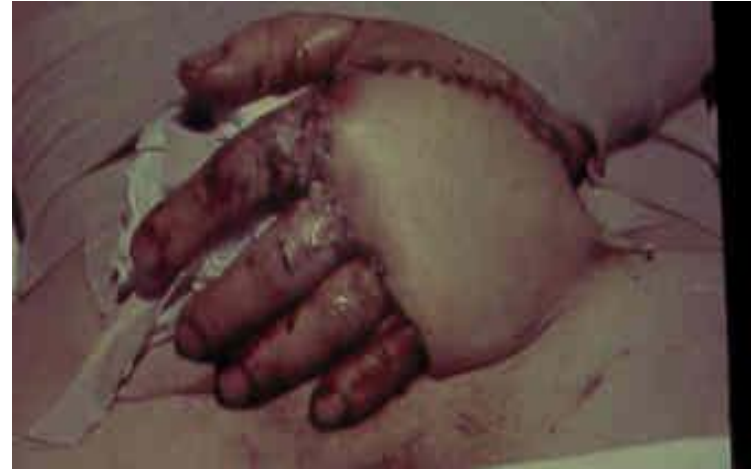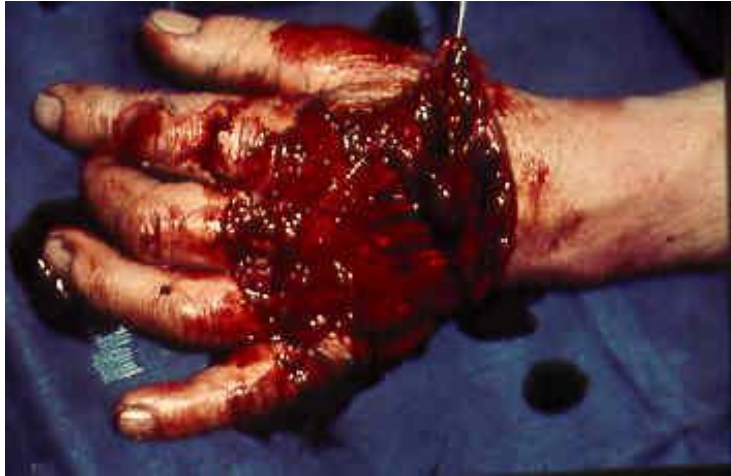Reconstructieve chirurgie



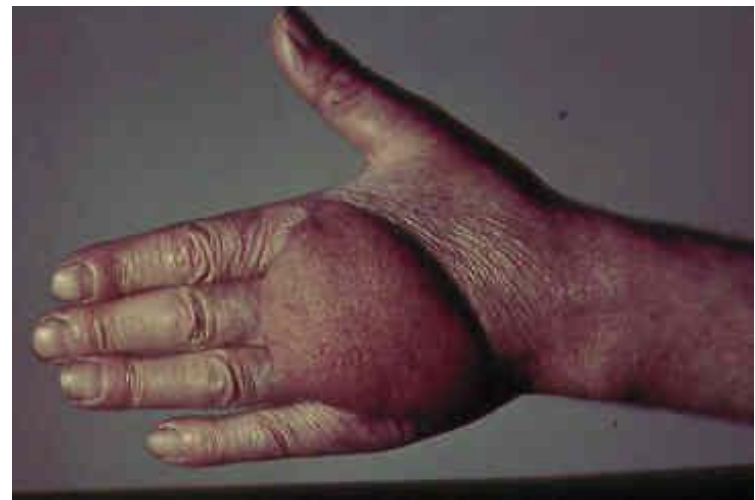Lieslap



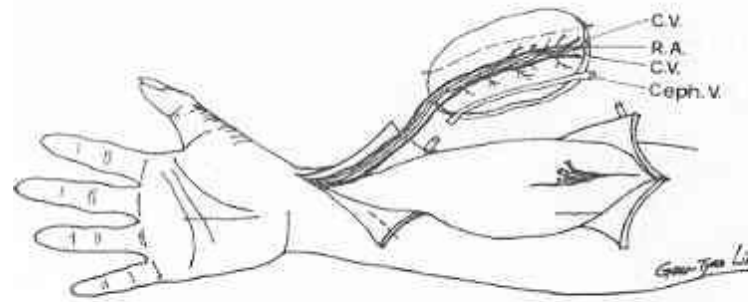
Reconstructieve chirurgie



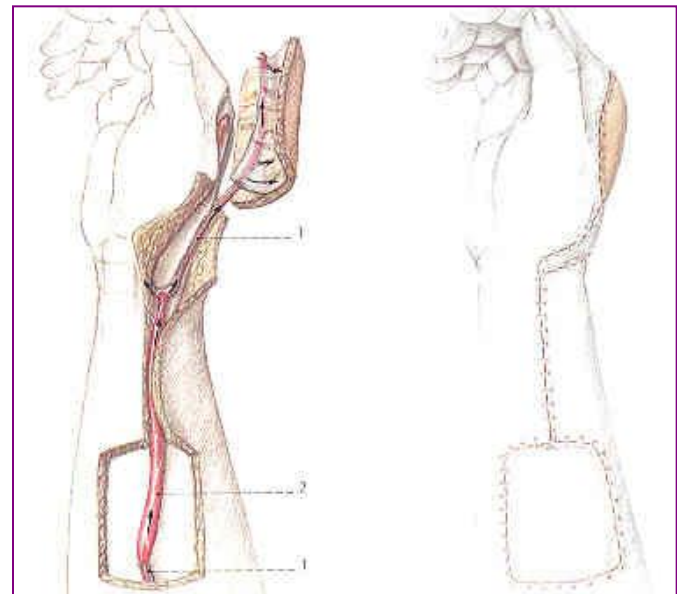
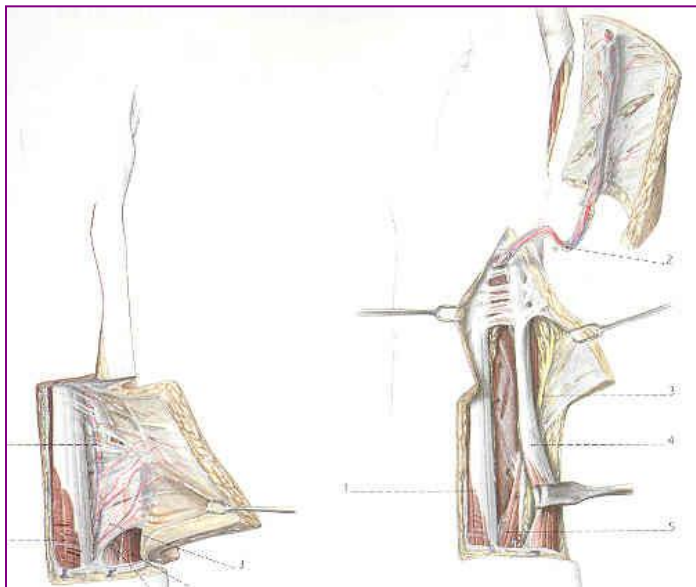
Buiklap



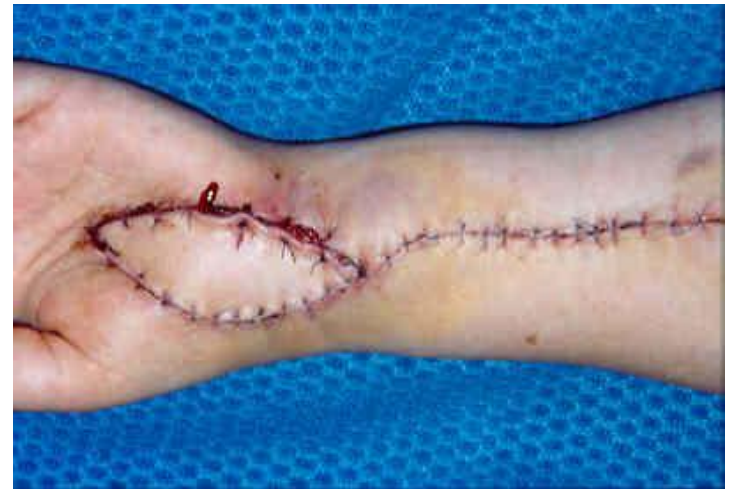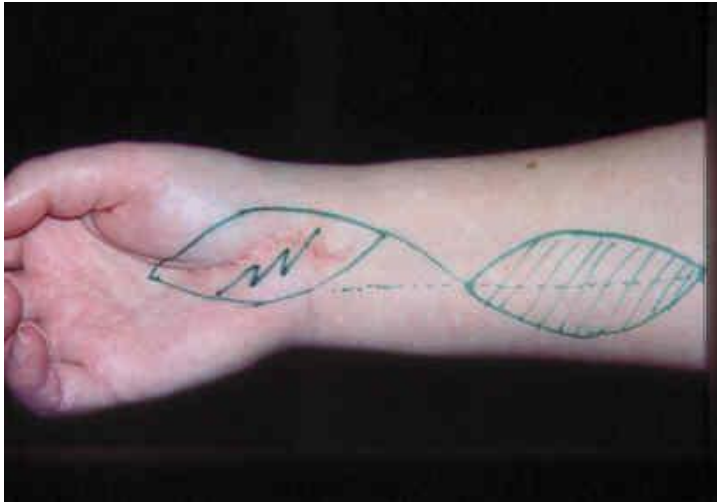
Reconstructieve chirurgie



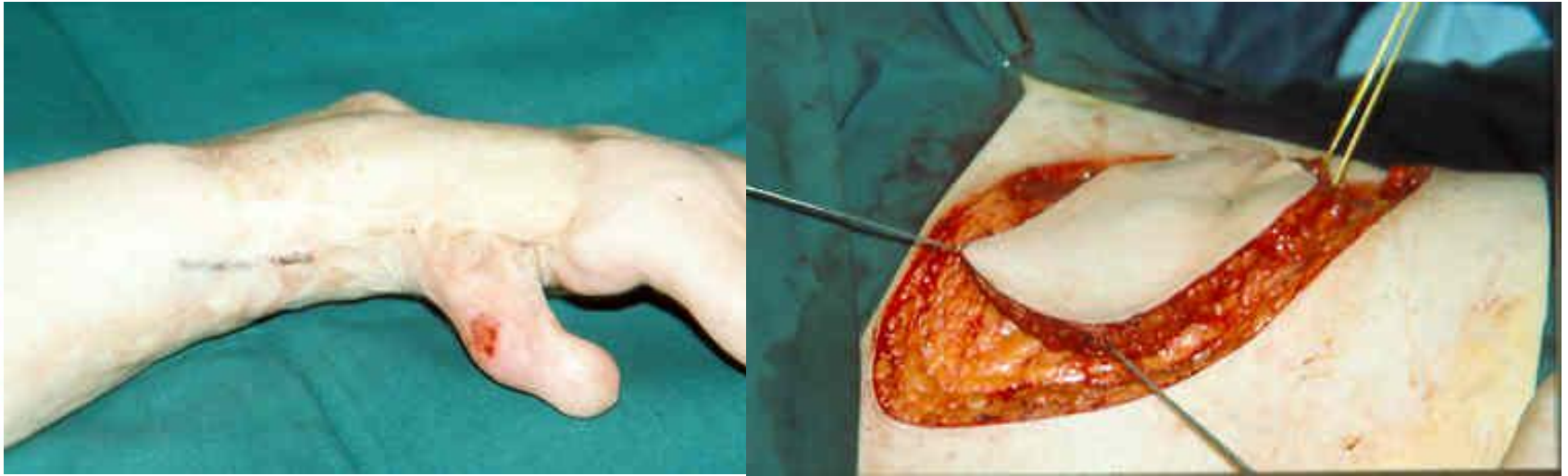
Radialis-onderarmlap



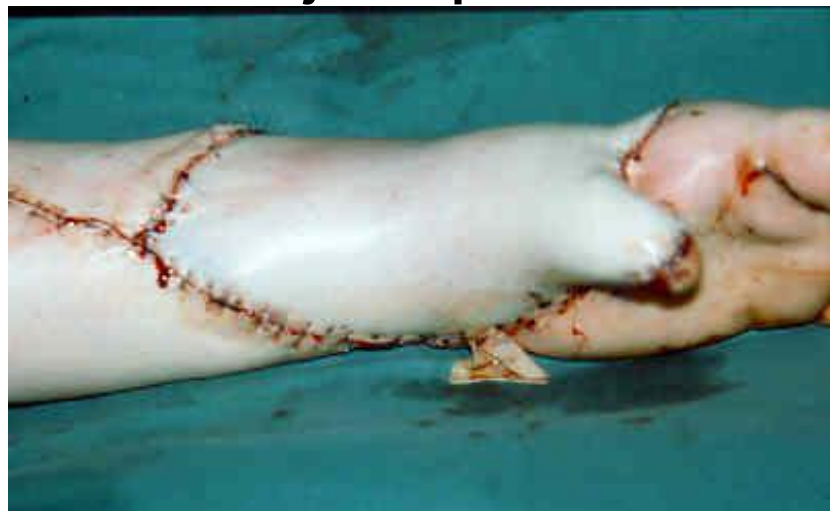
Reconstructieve chirurgie



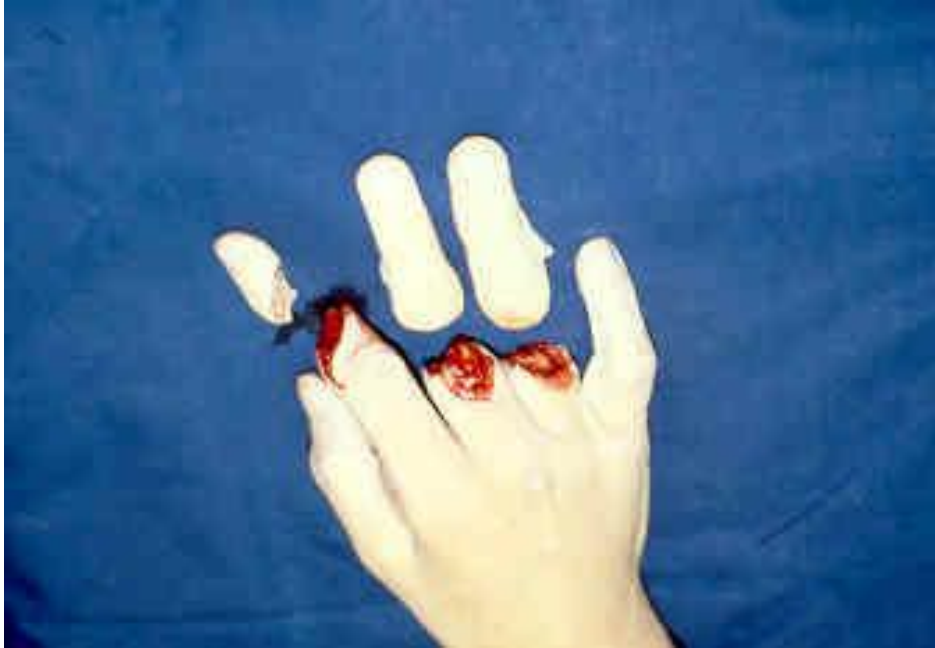Reconstructieve chirurgie



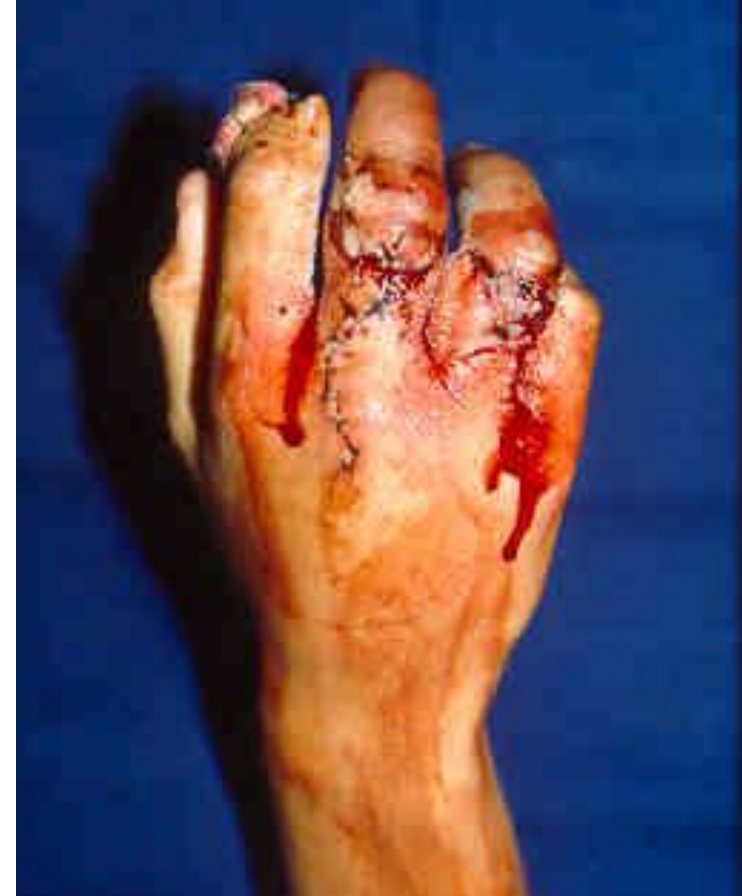Vrije lap



Replantatie



amputaat in plastic
zak op water + ijs





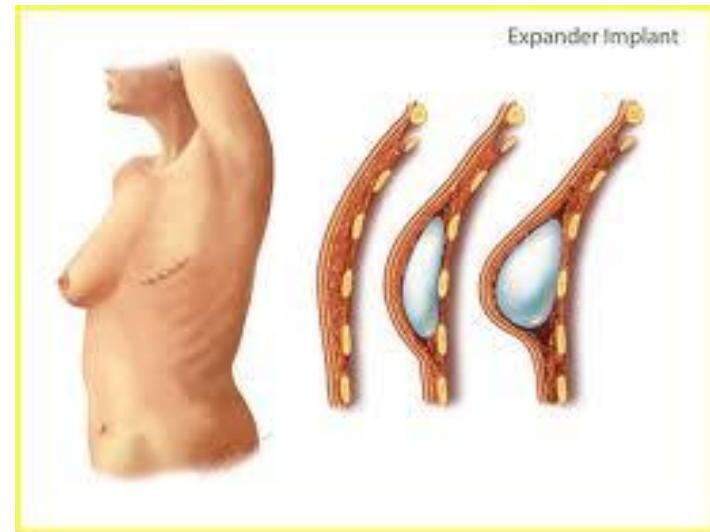
Plastische Chirurgie in Bernhoven

Borst-reconstructies:

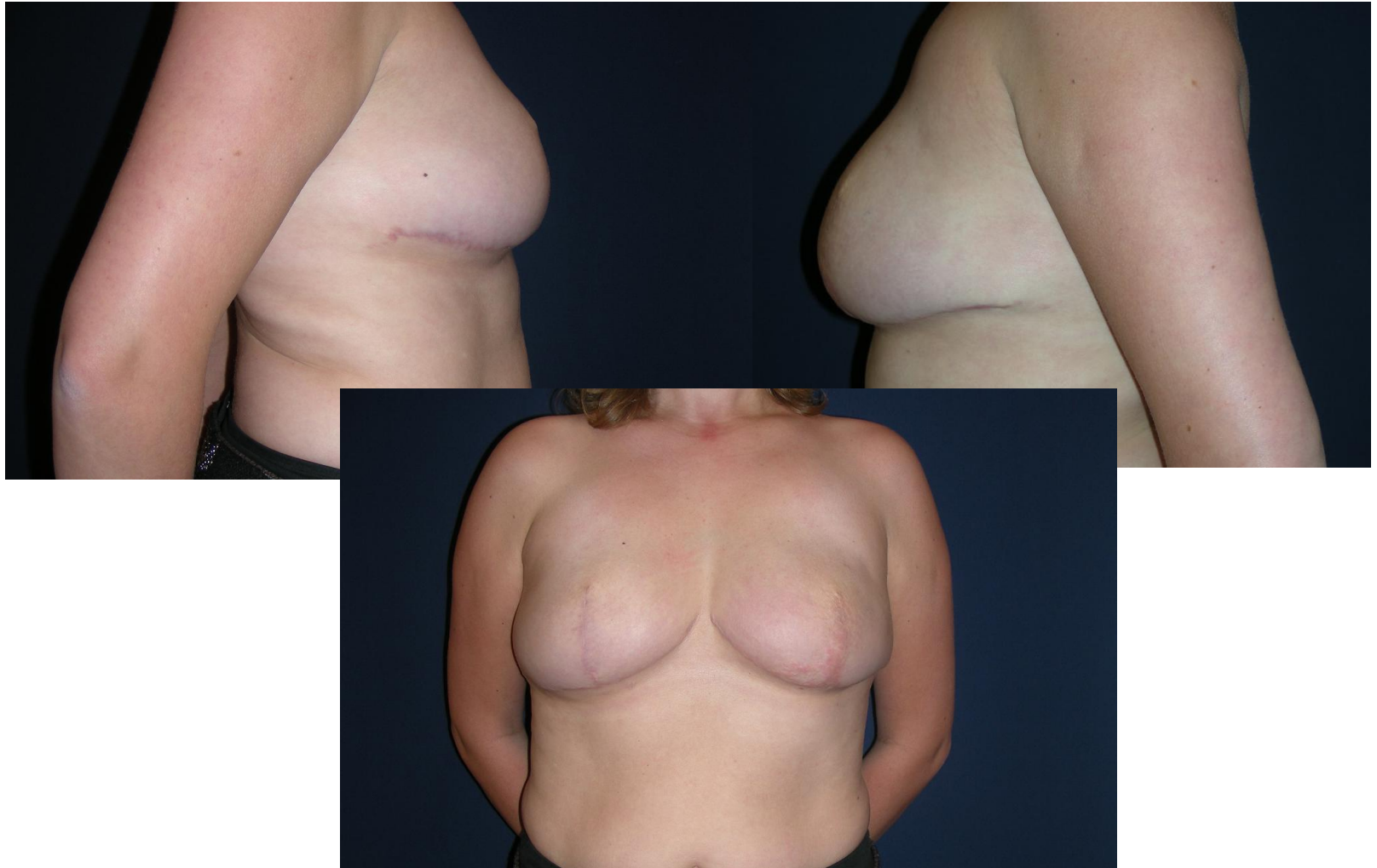- Prothese
- TE, gevolgd door een prothese
- Weefselverplaatsing met of zonder prothese

Plastische Chirurgie in Bernhoven

Borstreconstructie met expansie

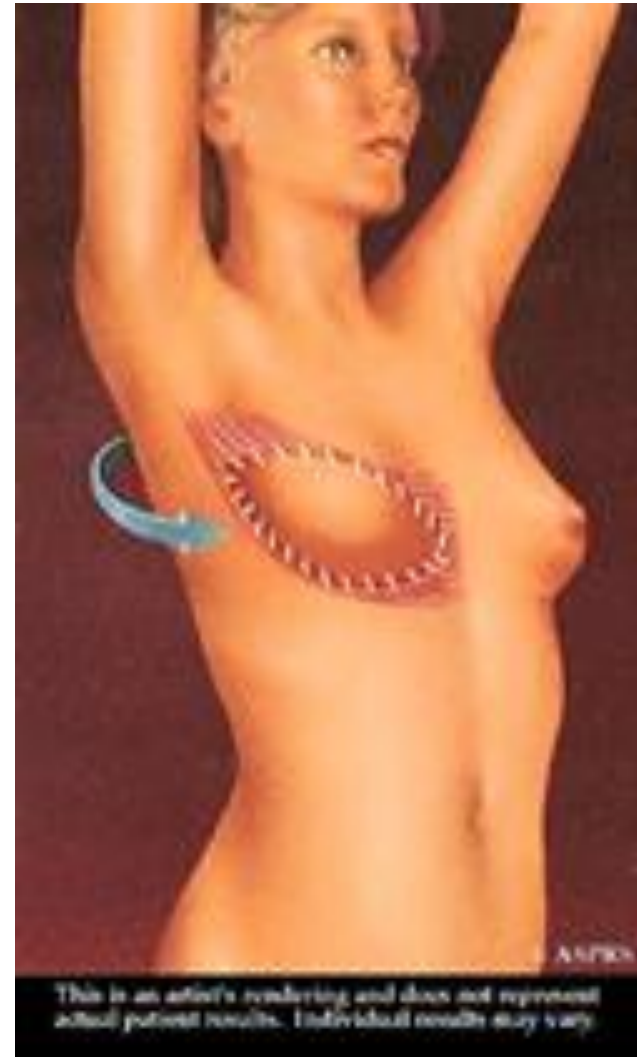
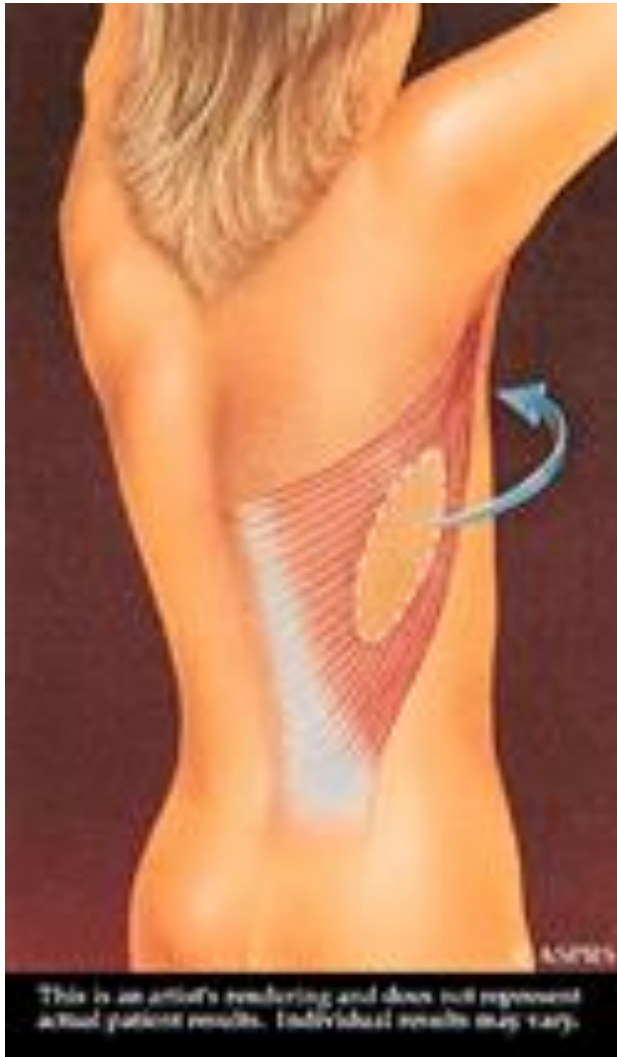
Plastische Chirurgie in Bernhoven

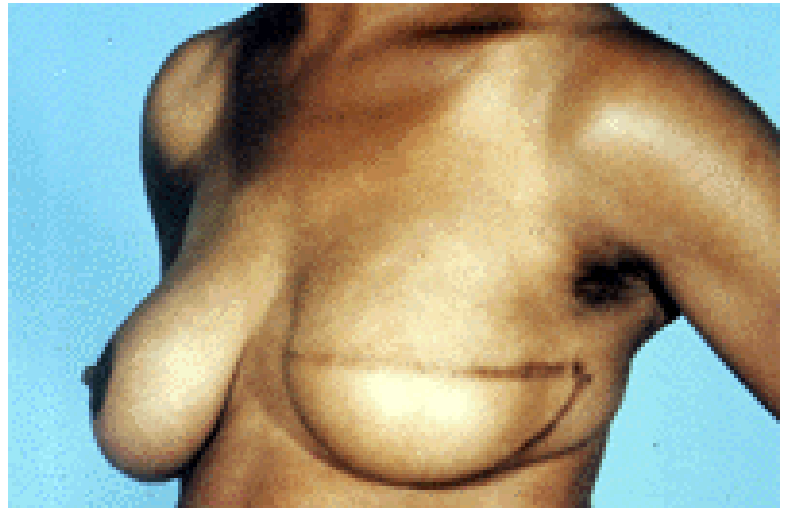
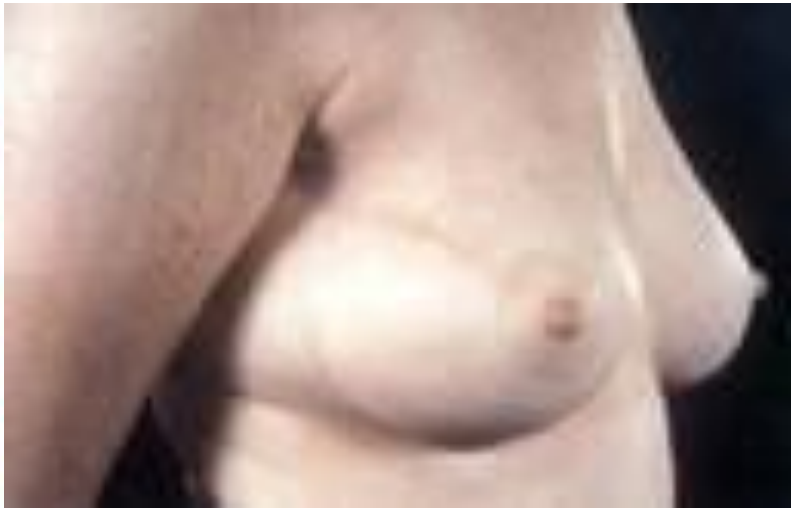

Alex Terng, Plastisch Chirurg

Weefselverplaatsing



Latissimus Dorsi

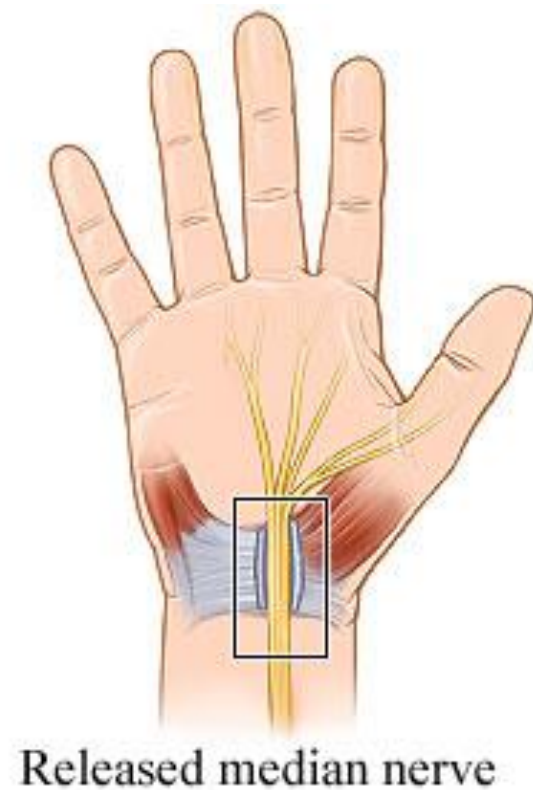
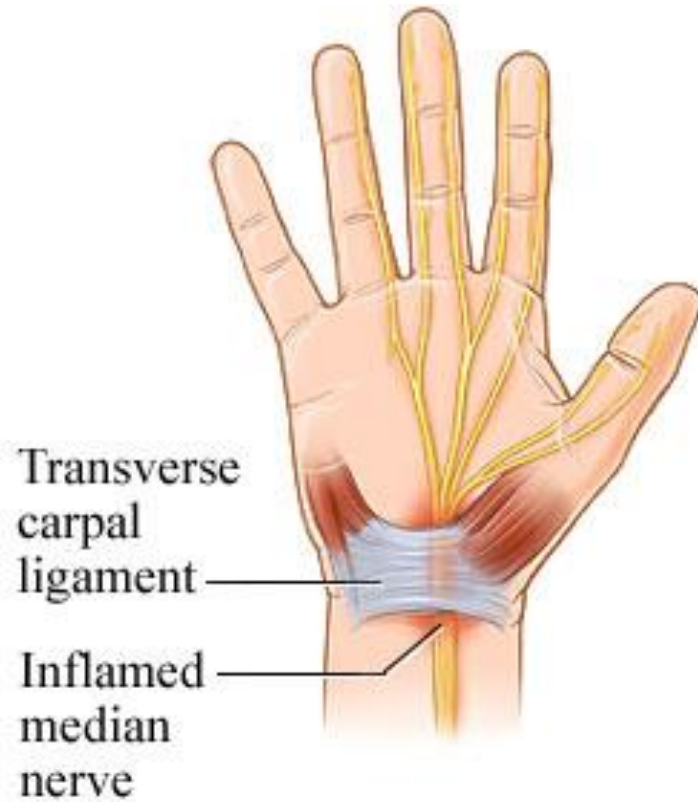




Plastische Chirurgie in Bernhoven

- Hand- en pols chirurgie
 - Ganglion
 - CTS / Ulnaris
 - TVS / Quervain
 - Dupuytren
 - Trauma
 - Pols laesies
 - Reuma chirurgie
- Etc etc

CTS



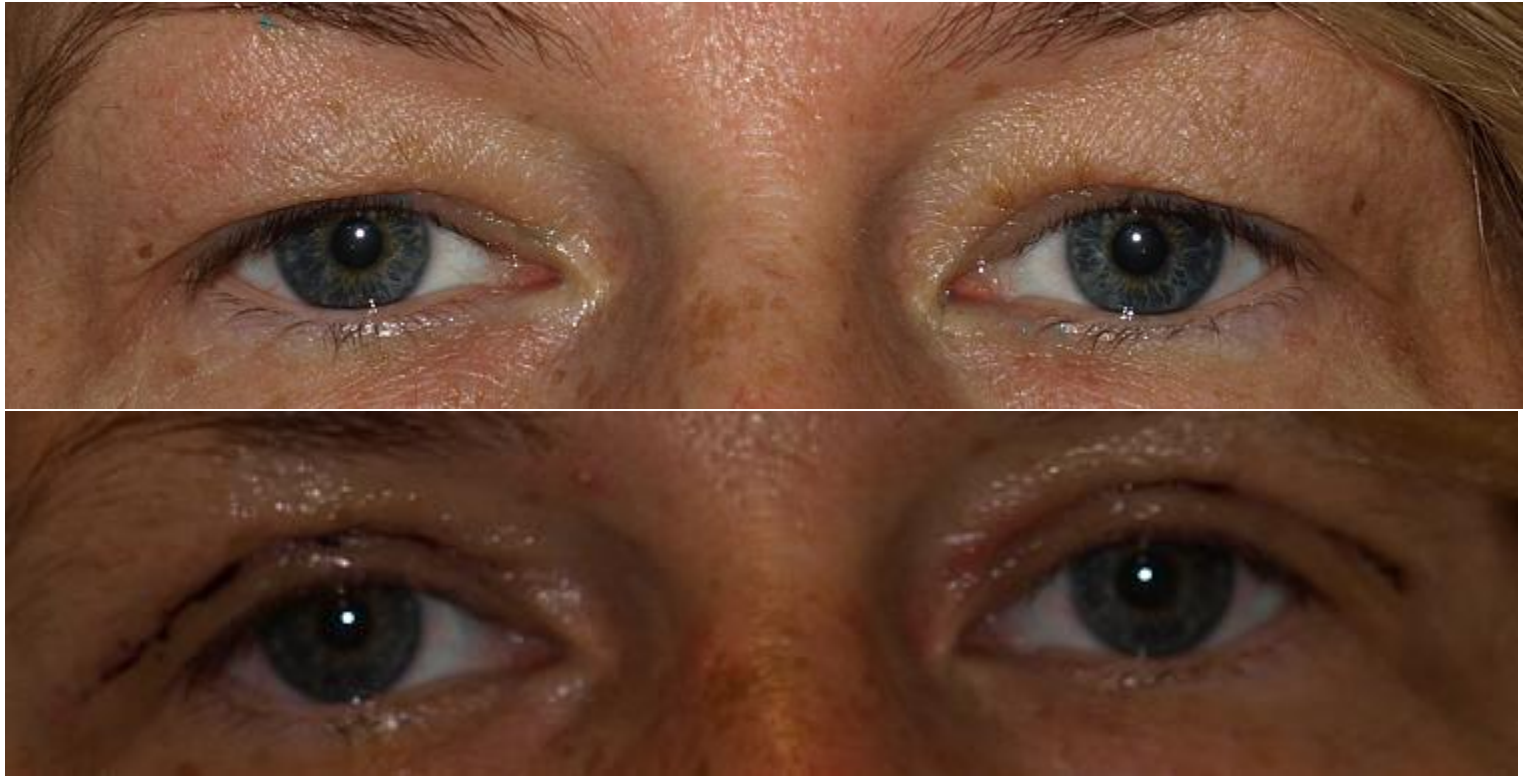© Healthwise, Incorporated



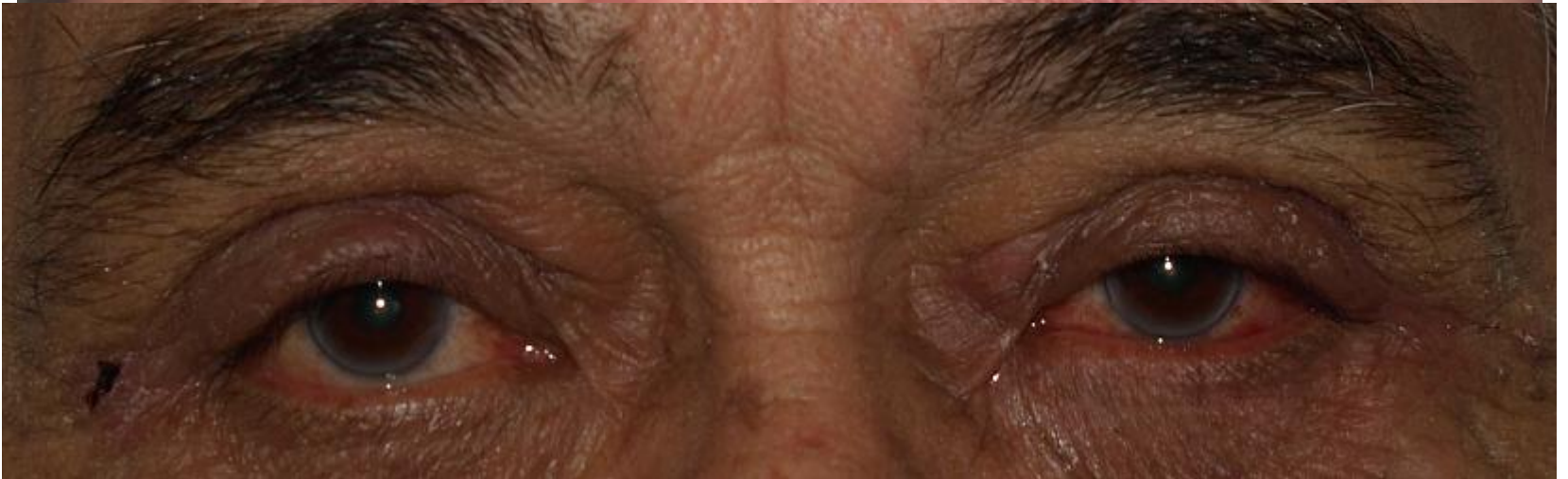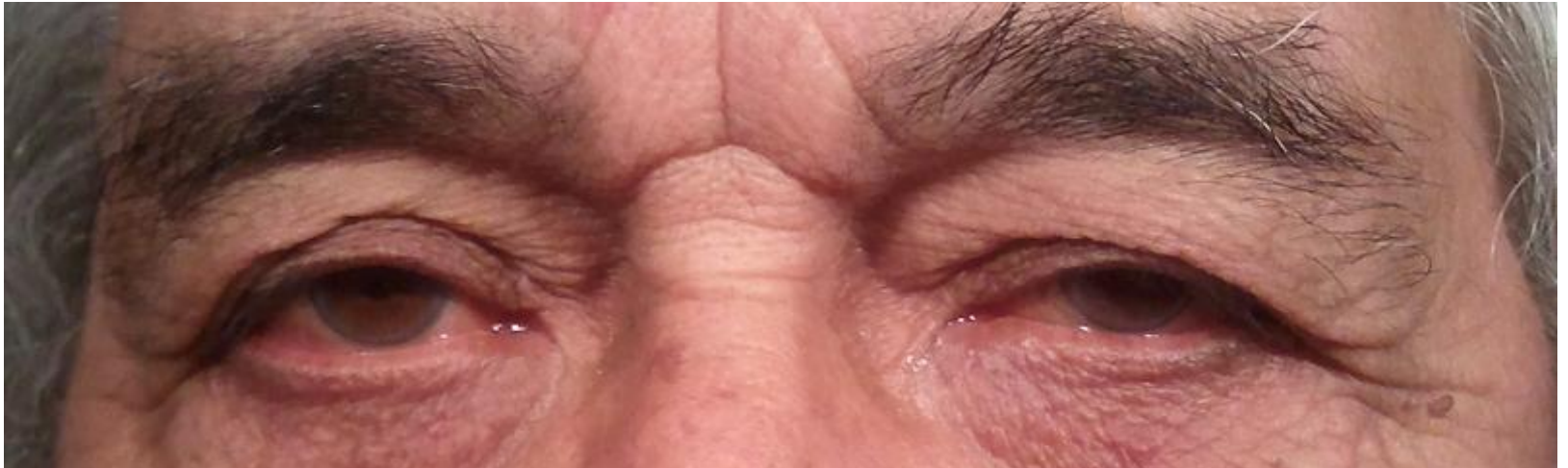Plastische Chirurgie in Bernhoven

- Aesthetische Chirurgie
 - Ooglidcorrectie
 - Buikwandcorrectie
 - Borstvergroting
 - Face lift
 - Liposuctie
 - Lipofilling
 - Etc etc

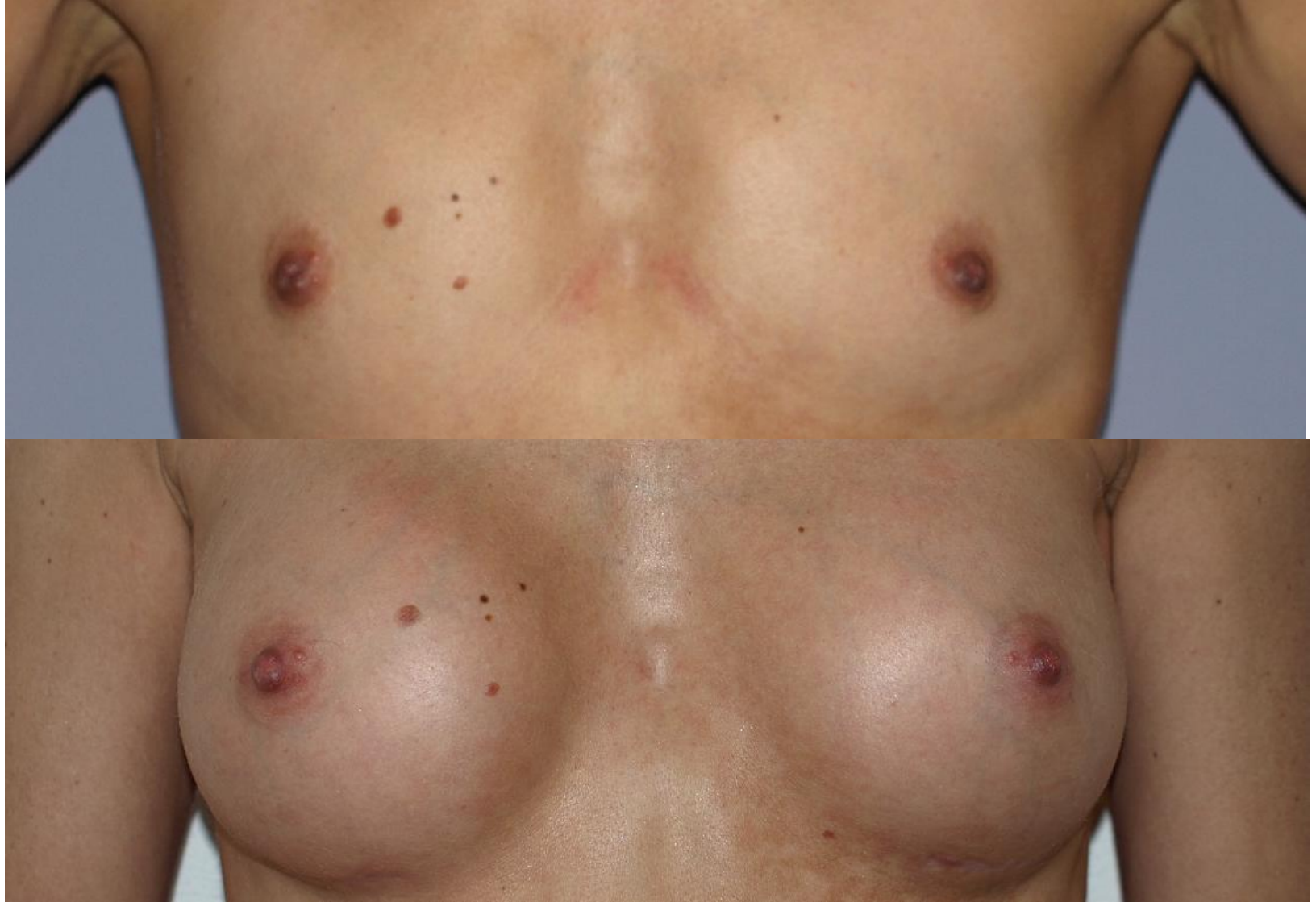Bovennooglid correctie



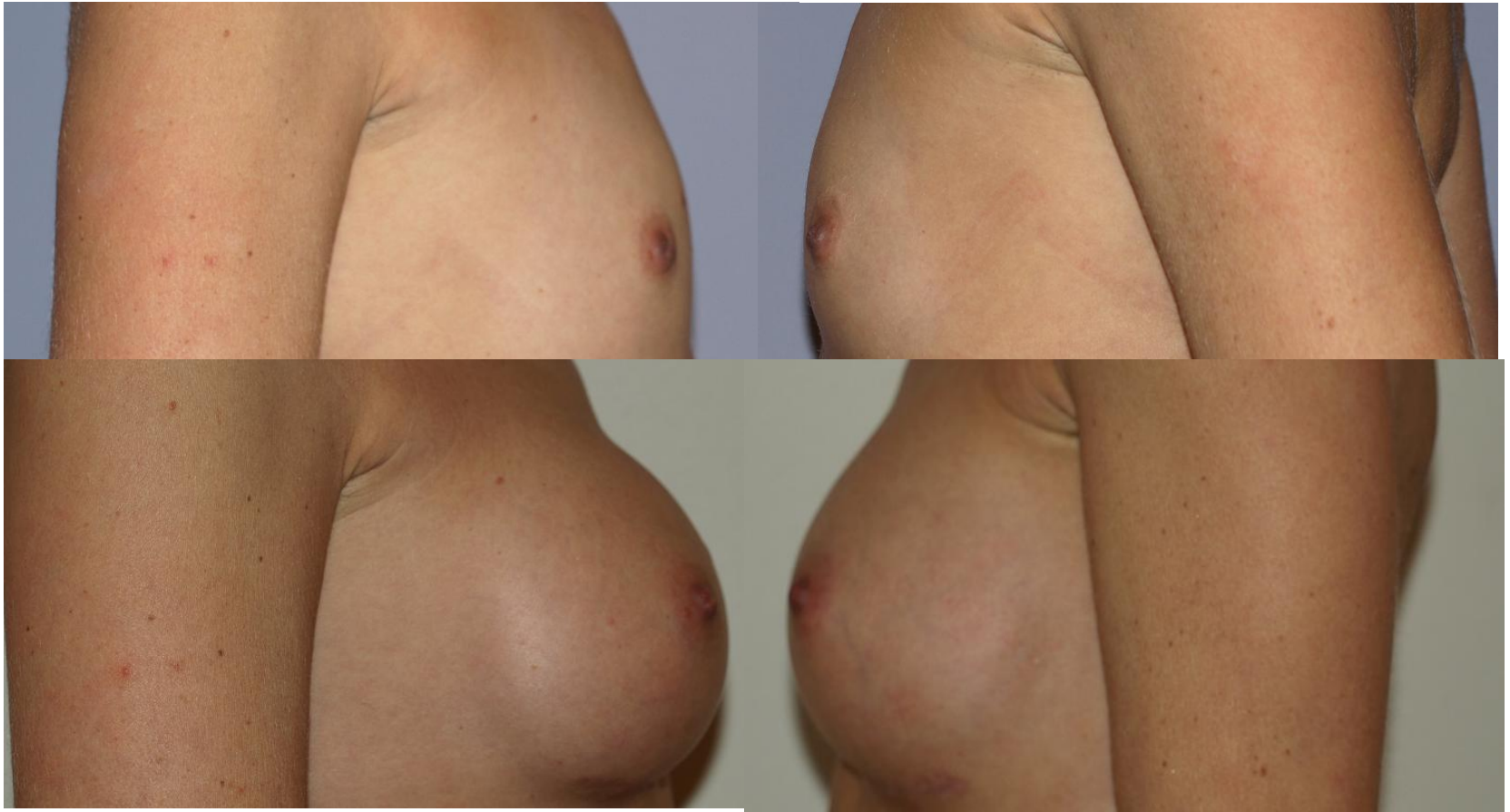Bovennooglid correctie



Borst augmentatie



Borst augmentatie





Plastische Chirurgie in Bernhoven

Wat doen we niet:

- Microchirurgie
- Centrum chirurgie
 - Schizis
 - Craniosynostosis

!!!!!!!!!! DE REST DUS WEL !!!!!!!!!!!



Plastische Chirurgie in Bernhoven


Ons streven

Patienten kunnen binnen 2 dagen op de poli terecht.

Patienten kunnen voor een poliklinische ingreep binnen 2 weken terecht

Onverzekerde zorg - Bernekliniek

www.bernekliniek.nl



bernhoven

BERNEKLINIEK



Onverzekerde zorg - Bernekliniek

Bernekliniek:

Een prive kliniek maar dan in het ziekenhuis.

Voor alle gangbare behandelingen die in priveklinieken worden verricht



Onverzekerde zorg - Bernekliniek

Bernekliniek:

- Samen met Bernhoven
- Nu Dermatologen en Plastisch chirurgen
- Vehikel voor onverzekerde zorg binnen Bernhoven



Onverzekerde zorg - Bernekliniek

Een aantal ingrepen wordt niet door de basisverzekering vergoed.

Soms wel door de aanvullende verzekering. Echter te veel verschillende pakketten.

Onverzekerde zorg - Bernekliniek

Welke ingrepen worden, soms, toch vergoed (aanvullende pakketten)

- Arm- of beenlift
- Boven ooglidcorrecties (onder nooit) (evt ptosis correctie)
- Borstlift
- Buikwandcorrectie
- Gynaecomastie (afh van leeftijd en Tanner stadium)
- Neuscorrectie
- Oorcorrectie (afh van leeftijd)



Onverzekerde zorg - Bernekliniek

Wanneer er geen vergoeding door verzekeraar is volgt een offerte voor eigen rekening.

Dan gebeurt het in de Bernekliniek.



Onverzekerde zorg - Bernekliniek

Gang van zaken:

- Men komt op de poli, al dan niet verwezen door de huisarts.
- Diagnose en behandelingsvoorstel
- Aanvraag bij ZKV
- Bij afwijzing brief naar cliënt met z.n advies in beroep te gaan
- Offerte Bernekliniek



Onverzekerde zorg - Bernekliniek

Eerste consult:

Verwezen:

Aanvraag bij ZKV, en registratie DBC
(eigen risico !!)

Niet verwezen:

- Bij behandeling alleen prijs ingreep
- Geen behandeling: Kosten consult



Plastische chirurgie

Specialisten

Behandelingen

Geslacht

Lichamen

Overzicht tarieven

Adres en route

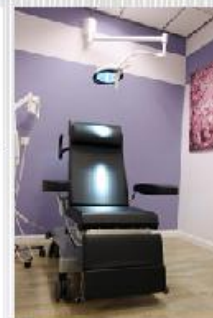Fernmedicatie

[Home](#) | [Specialismen](#) | [Plastische chirurgie](#) | [Nabehandelingen](#) | [Overzicht tarieven](#)

Overzicht tarieven

Lijde beschrijving van de diverse behandelingen ziet u het de tarieven vermeld. Hieronder treft u het overzicht van alle behandelingen en tarieven (per 1 april 2012) aan.

IC11AAM	Opname	Prijs Incl. BTW
1-Malig consult *		€ 50,00
Wordt verrekend met 'de totale bedrag' wanneer client ingreep ondergaat		
Borstvergroting, dubbelzijdig ronde prothesen	1	€ 3.500,00
Borstvergroting, dubbelzijdig anatomische prothesen	1	€ 5.000,00
Borstvergroting, enkelzijdig rond	1	€ 2.800,00
Borstvergroting, enkelzijdig anatomisch	1	€ 3.500,00
Spelcorrectie per zijde		€ 700,00
Tapietenkleining per zijde		€ 700,00
Gynaecomastie (verwijderen borstweefsel bij mannen)	1	€ 2.350,00
Borstverkleining - lift dubbelzijdig	2	€ 4.750,00
Borstverkleining - lift enkelzijdig	2	€ 3.500,00
Borst lift met ronde prothese dubbelzijdig	2	€ 4.500,00
Uroslift met anatomische prothese dubbelzijdig	2	€ 5.950,00
Kapselverwijdering en prothesewissel dubbelzijdig	2	€ 4.000,00
Kapselverwijdering en prothesewissel enkelzijdig	2	€ 3.500,00
Bij de volgende is de kapselbehandeling niet vergoed		
Kapselverwijdering en prothesewissel dubbelzijdig (ronde prothese)	2	€ 800,00
Kapselverwijdering en prothesewissel enkelzijdig (ronde prothese)	2	€ 500,00
Kapselverwijdering en prothesewissel dubbelzijdig (anatomische prothesen)	2	€ 1.250,00
Kapselverwijdering en prothesewissel enkelzijdig (anatomische prothese)	2	€ 650,00



Alex Terng, Plastisch Chirurg



Onverzekerde zorg - Bernekliniek

Dermatologie:

- Kleine ingreepjes
- Laser
- Fillers
- Botox
- Ontharen



Onverzekerde zorg - Bernekliniek

Plastische Chirurgie

- Chirurgie
- Botox



Onverzekerde zorg - Bernekliniek

Meeste vraag bij Plastische Chirurgie:

- Ooglidcorrecties
- Borstvergrotingen
- Oorcorrecties
- Buikwandcorrecties
- Botox
- Face-lift


????VRAGEN????

...THE MANY FACES of the BOTOX BABE...



© 2002 HANDELSMAN—NEWSDAY

-----PAUZE-----



Spot the face-lift

Hand- en Pols chirurgie



Alex Terng, Plastisch Chirurg

Hand- en Pols chirurgie

- Traumatische
- Chronische
- Reuma



Hand- en Pols chirurgie

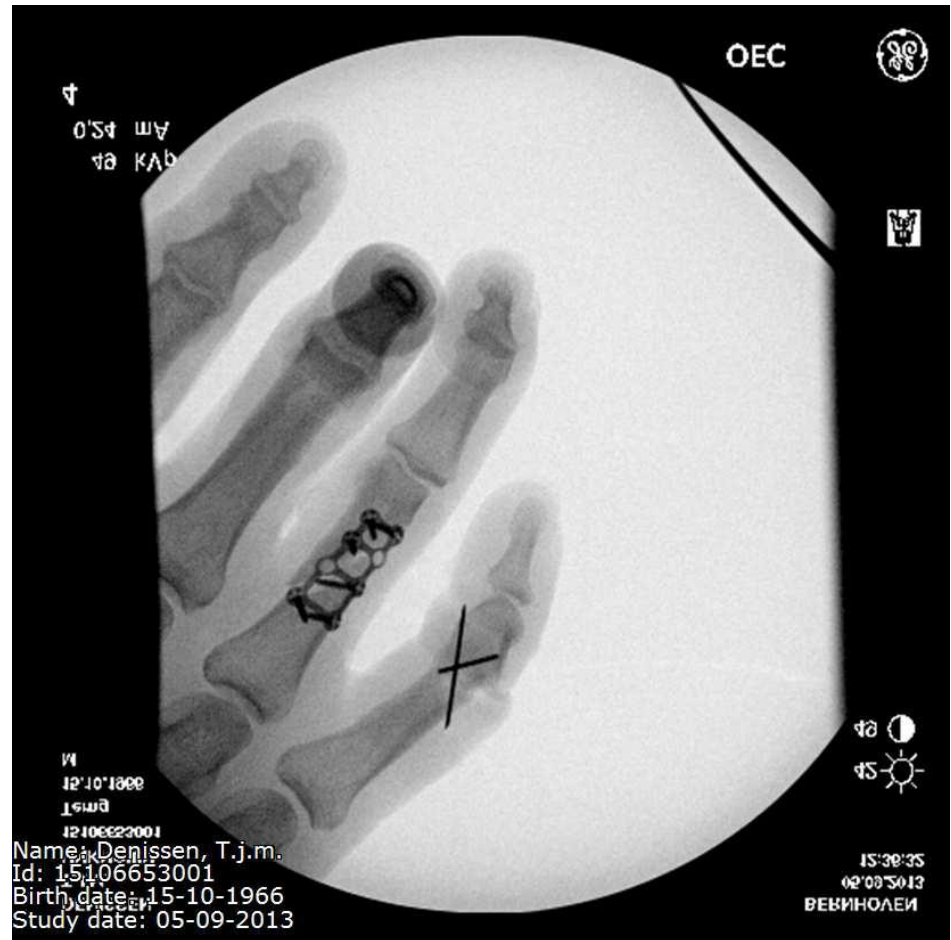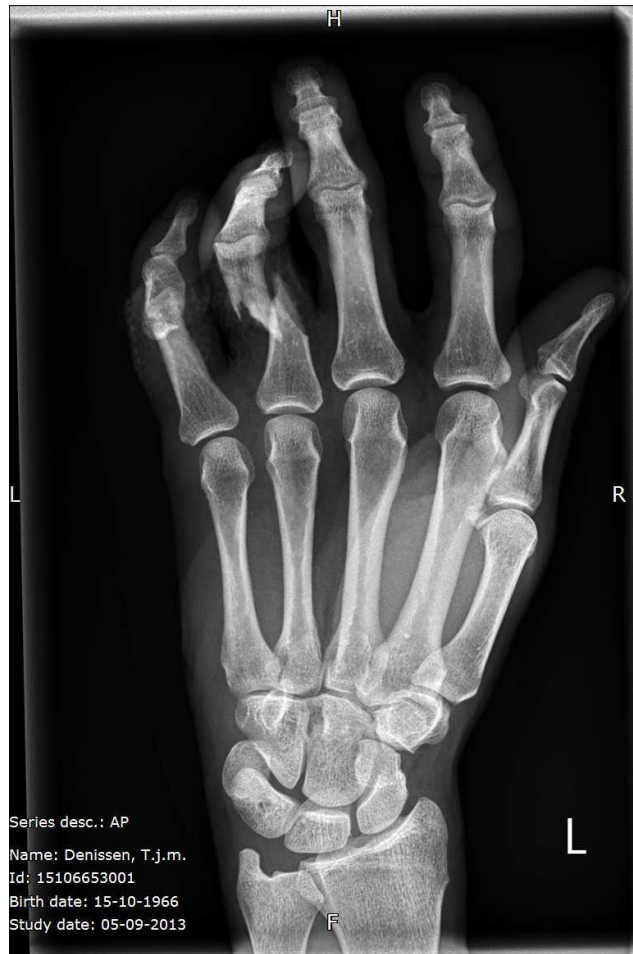Traumatisch:

- Fracturen
- Ligamentair letsel
- Peesletsel / zenuwletsel
- Crush letsel

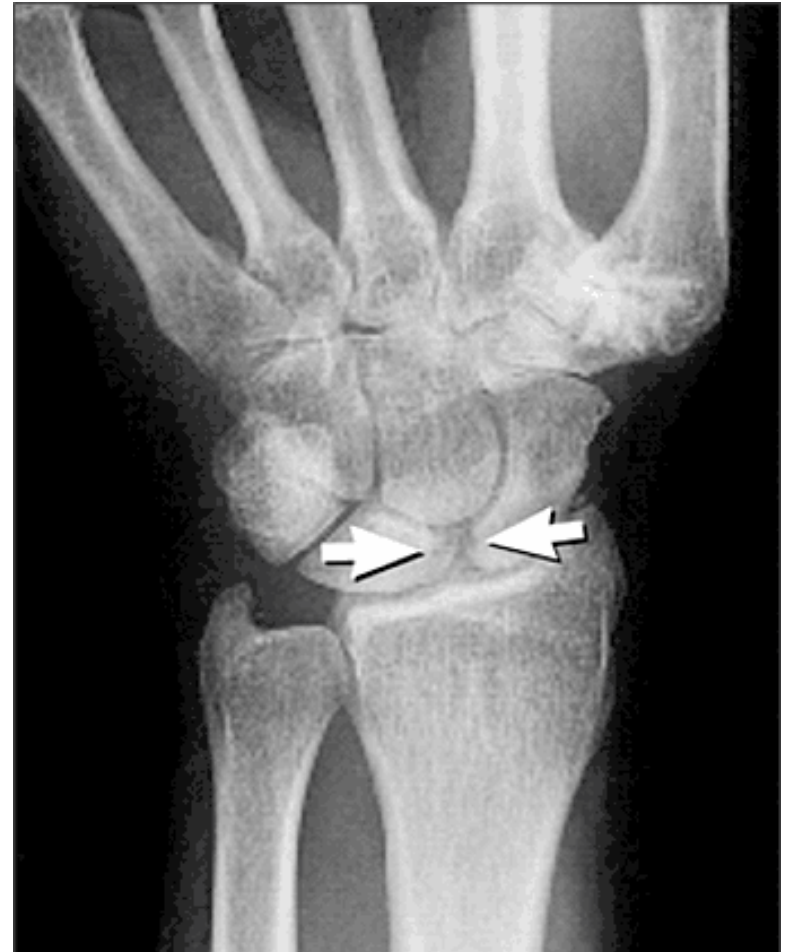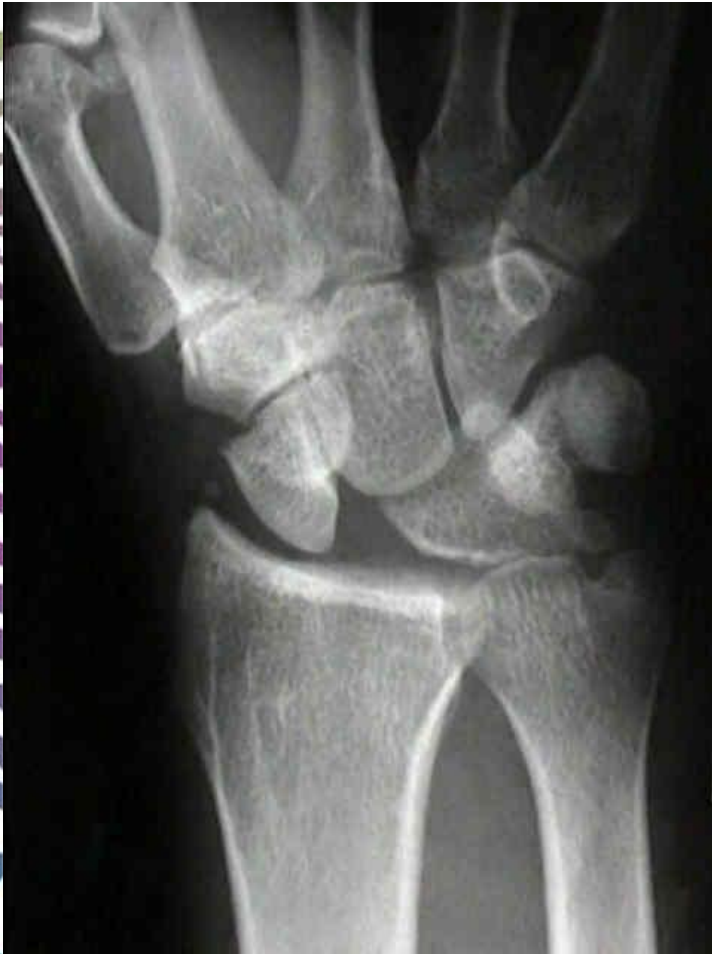etc



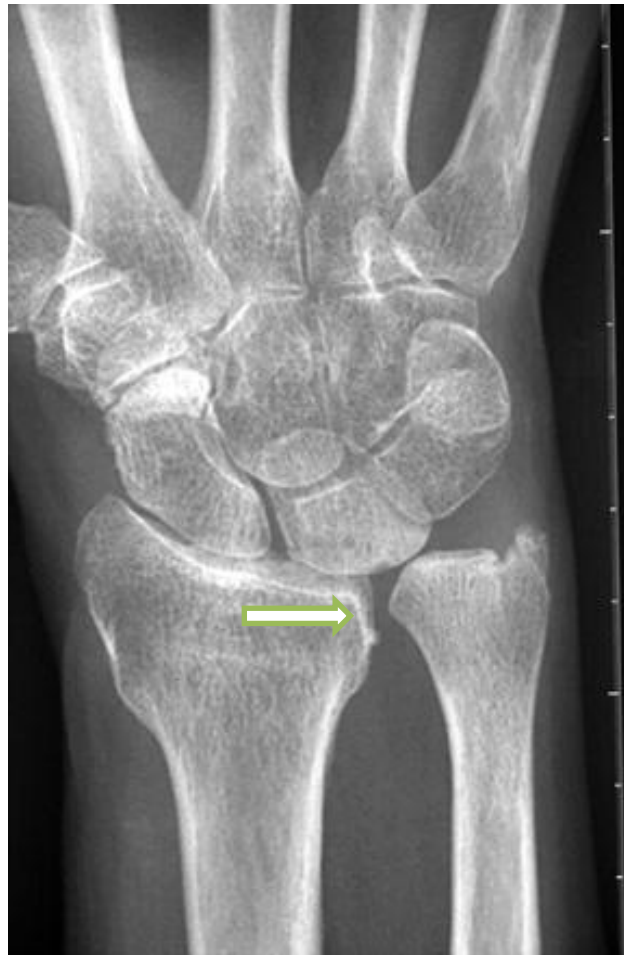Hand- en Pols chirurgie



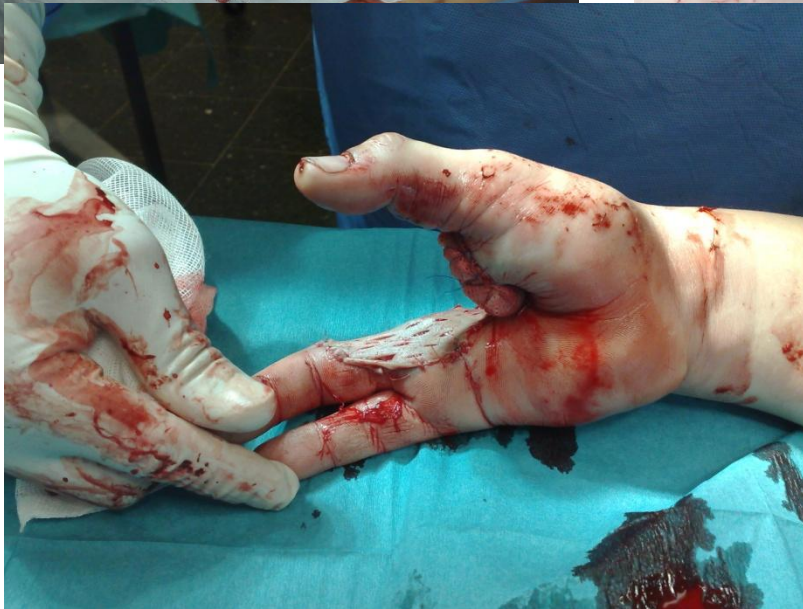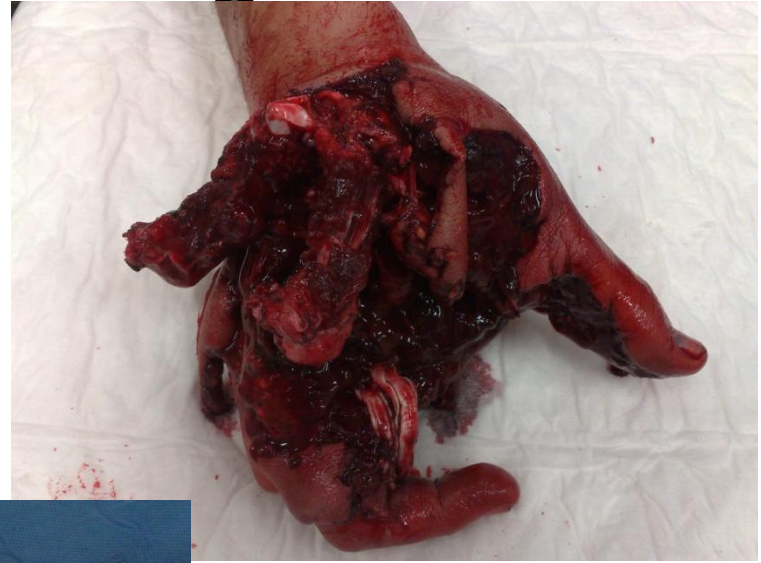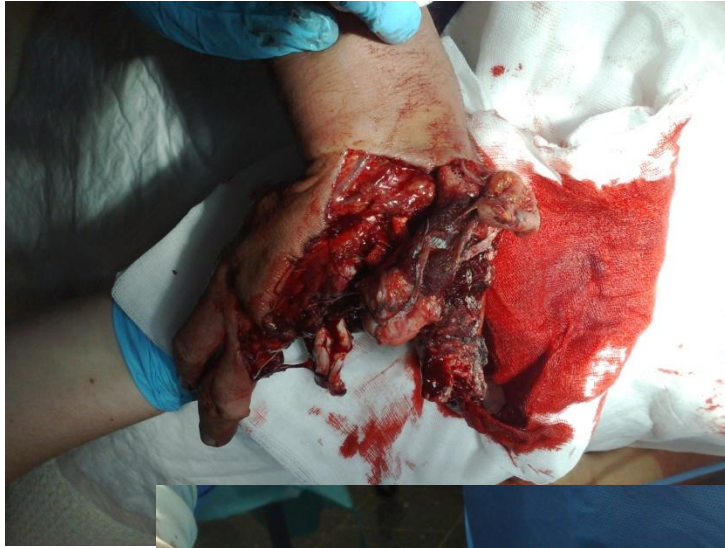Hand- en Pols chirurgie



Hand- en Pols chirurgie



Hand- en Pols chirurgie



Vuurwerk



Alex Terng, Plastisch Chirurg



Hand- en Pols chirurgie

- Fractuur herstel
- Pees -en/-of zenuw herstel
- Defect bedekking
- Ligamentherstel
- Arthrodesse
- Partiele of gehele pols-arthrodesse
- Verwijderen carpalia
- Scopisch / Open



CTS

De diagnose kan in de huisartsenpraktijk in eerste instantie goed worden gesteld op grond van de anamnese en het klinisch beeld.

Zenuwgeleidingsonderzoek is doorgaans niet noodzakelijk

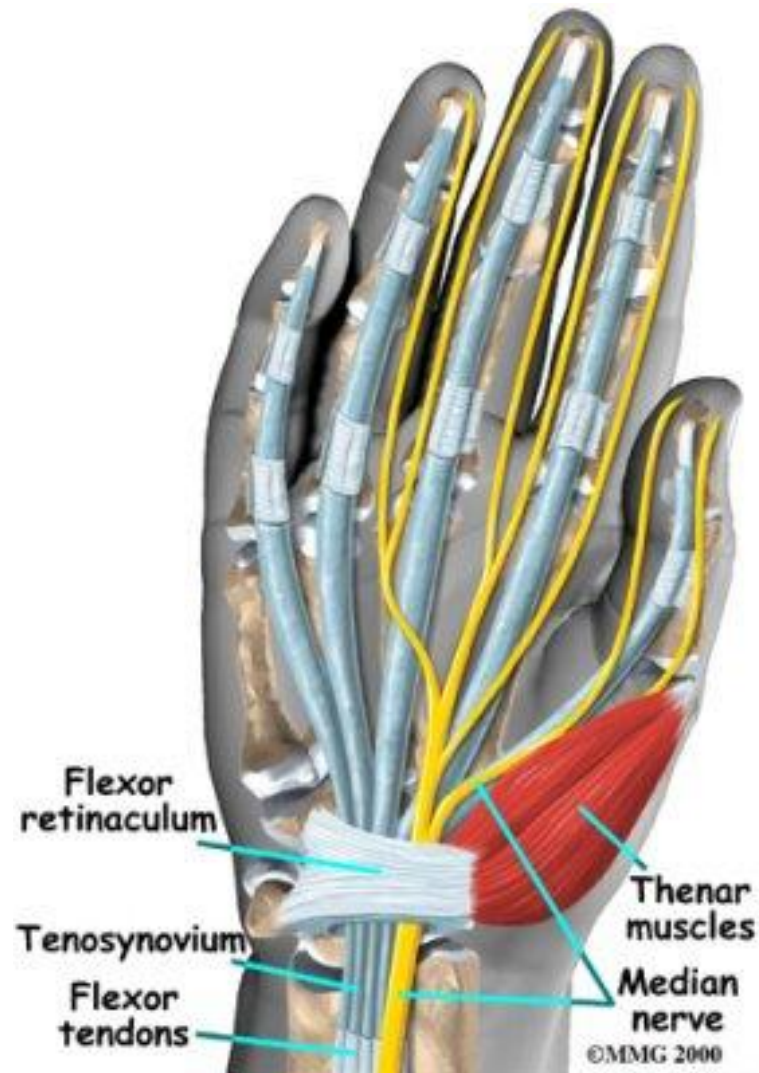
NHG Standaarden



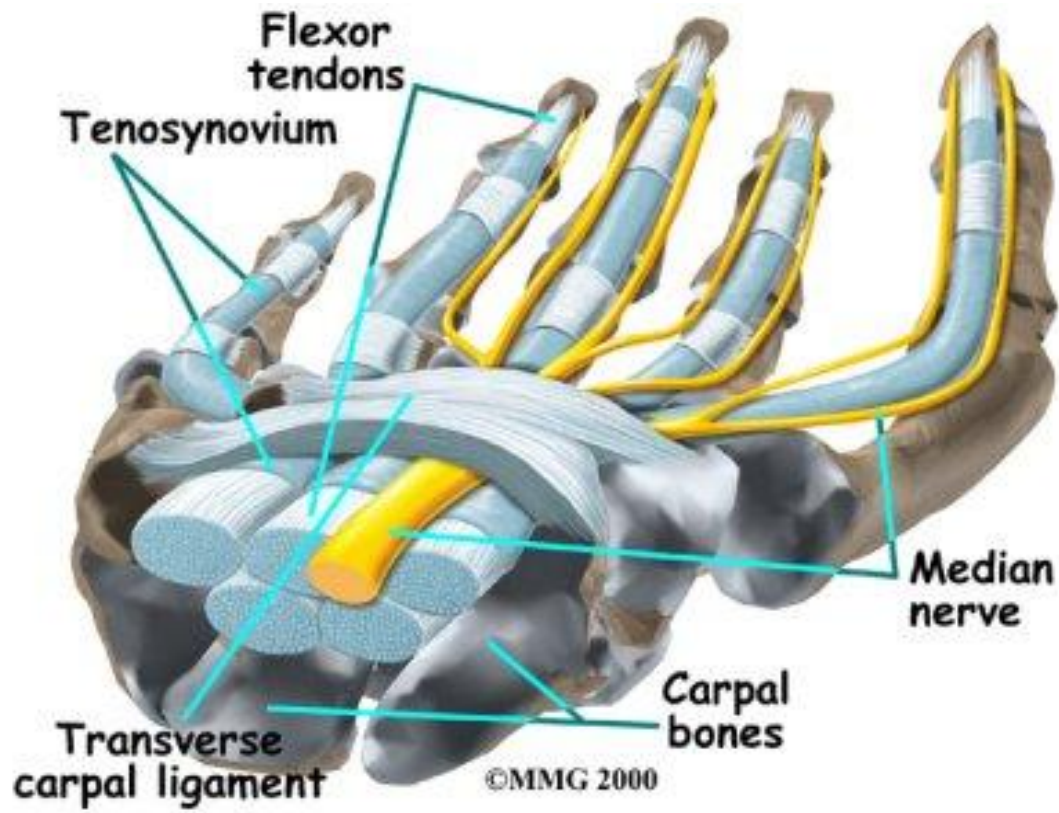
CTS

Beklemming N.Medianus in de carpale tunnel

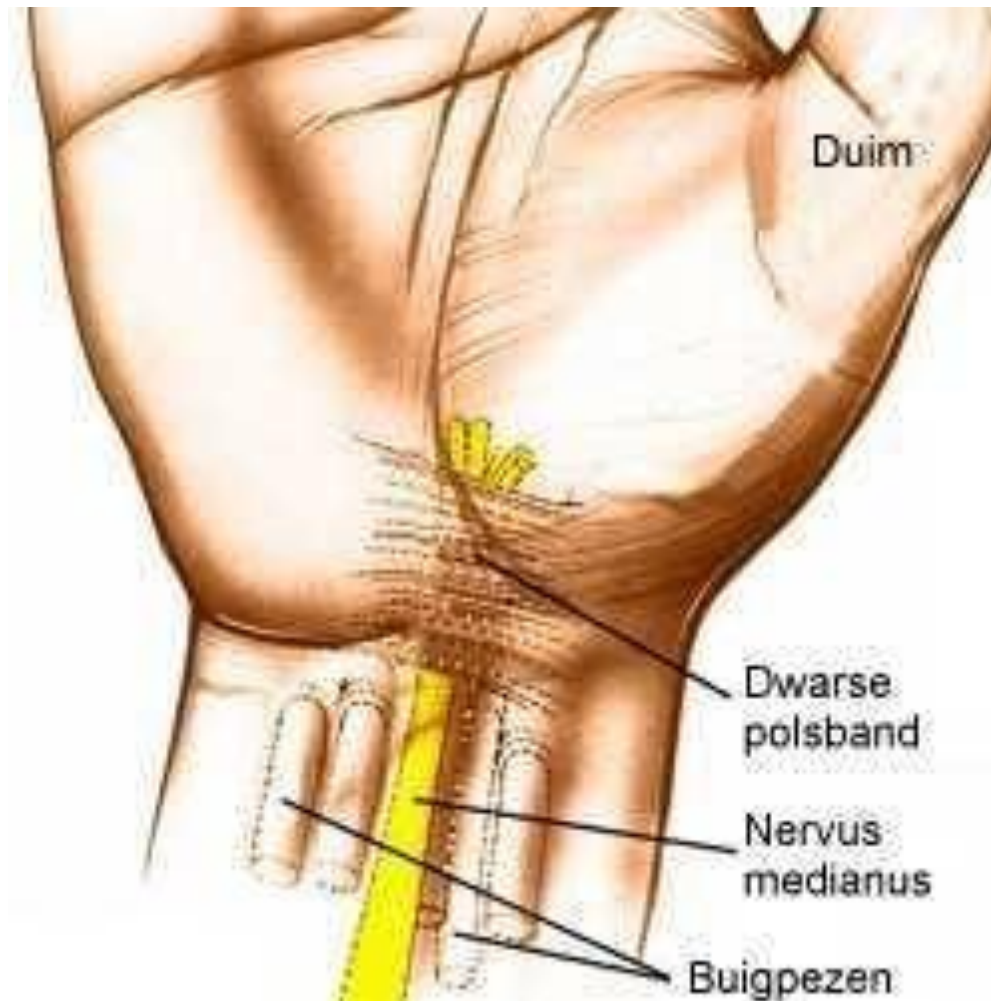
CTS



CTS



CTS



CTS

- Tintelingen
- Krachtsverlies
- Gevoels verlies
- Nacht, wakker worden
- Afslaan helpt
- Atrofie duimmujs





CTS

In 2^e lijn is EMG gouden standaard

!!!ECHTER 33% VALS NEGATIEVEN!!!

CTS

Behandeling:

- Spalk
- Corticosteroid
- Operatie





CTS

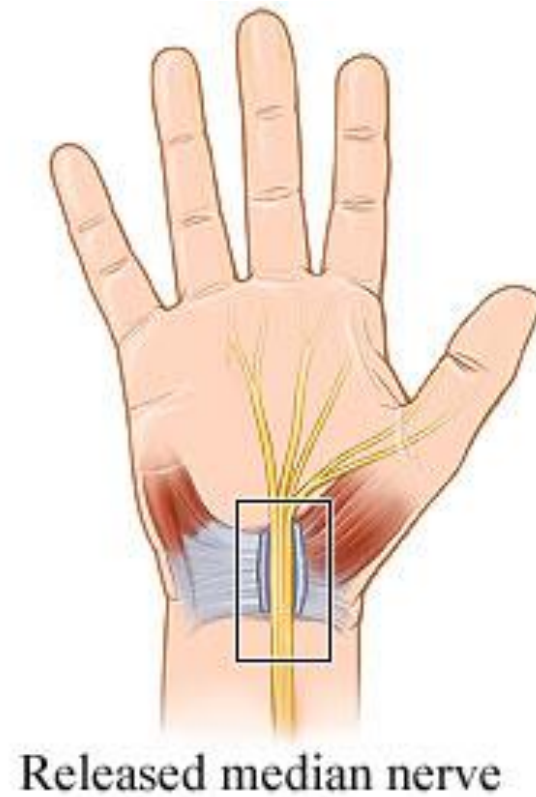
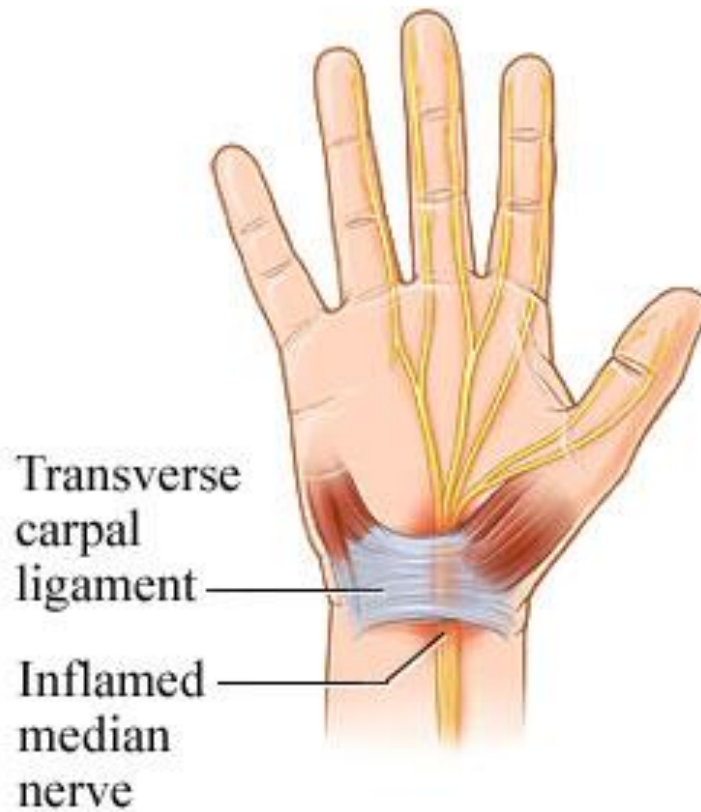
Spalk: Mike

OK: 90% uitstekend resultaat

De succeskans van chirurgie wordt niet bepaald door de tijdsduur van de klachten voorafgaand aan de operatie

NHG Standaarden

CTS



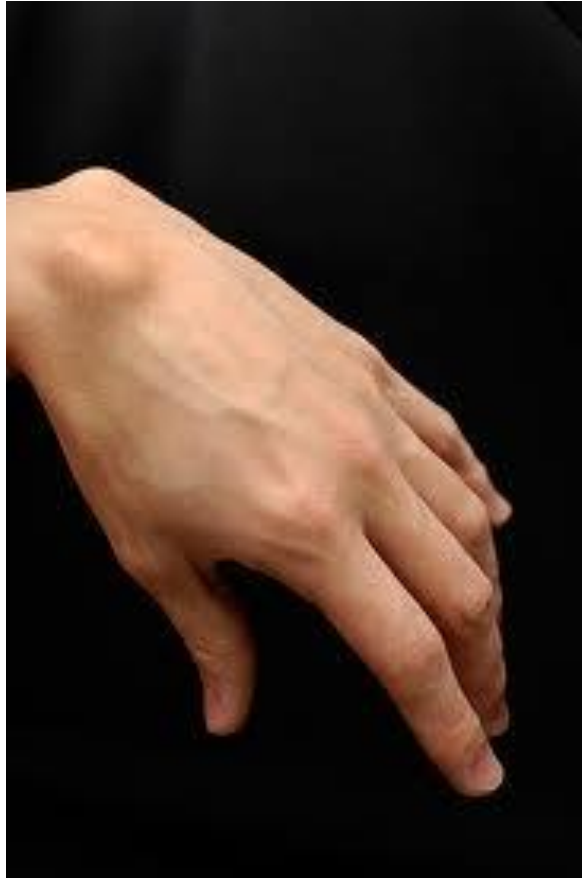© Healthwise, Incorporated

CTS

Resultaat wel zeker afhankelijk van mate en duur van compressie zenuw!!!

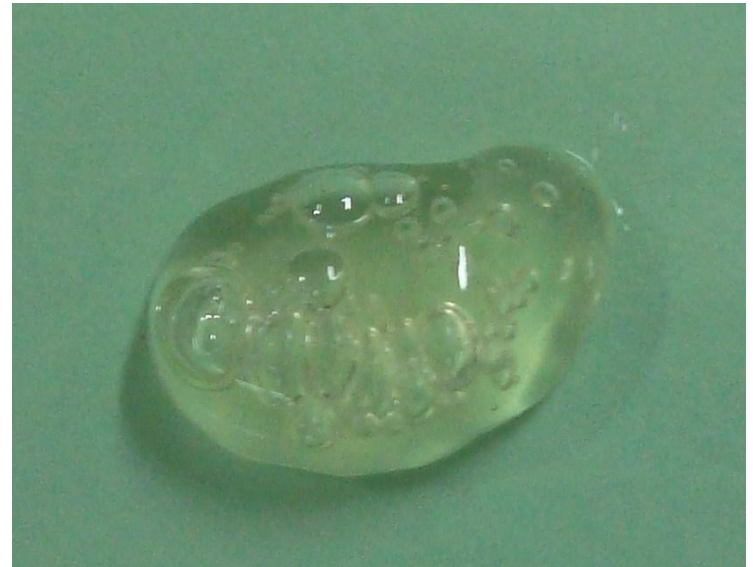

Ganglion



Een ganglion²²⁾ is een uitstulping van het gewrichtskapsel of van de peesschede die gevuld is met synoviale vloeistof.

NHG standaarden





Ganglion

Andere samenstelling van de inhoud dan synovium.

Het betreft myxoïde degeneratie van het dorsale polskapsel en omgevend (collagene) weefsel, dit vormt de vloeistof

('82 Soren, '83 Razemon)



Ganglion

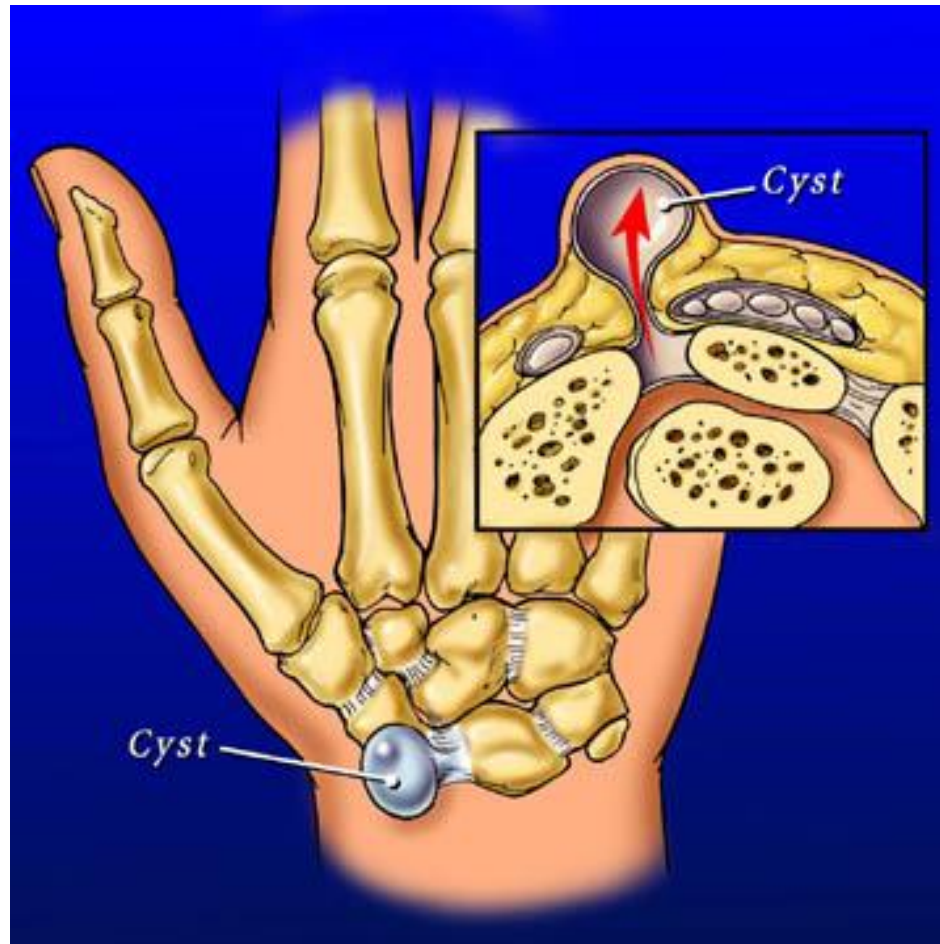
Alhoewel een onbekende oorzaak, zien we wel in bijna alle gevallen dat het ganglion uit Het S-L ligament ontstaat

(‘89 de Villiers et al)

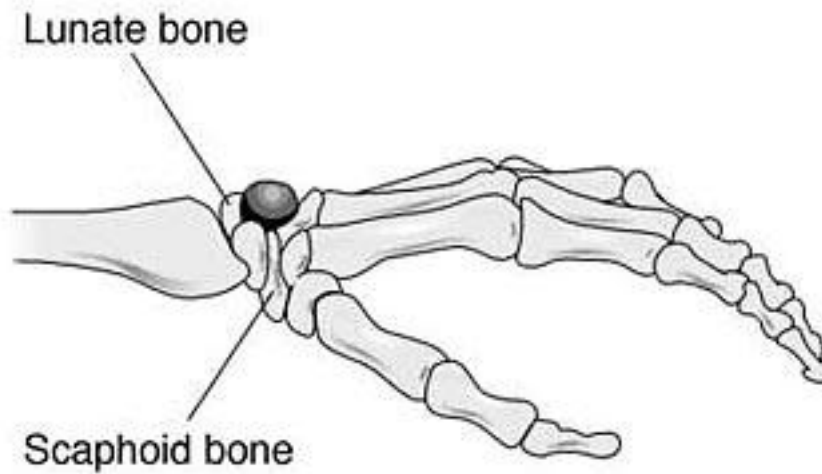
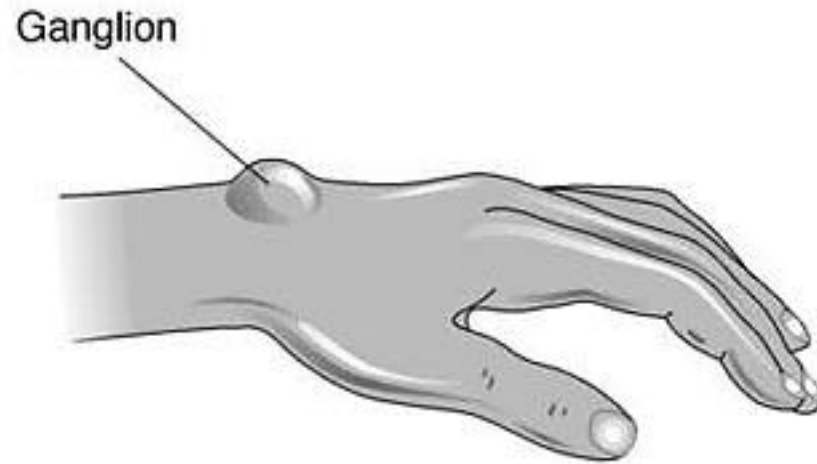
De rest ontstaat uit R-S-ligament of R-L-ligament

Vaak ook micro-ganglien naast het ganglion

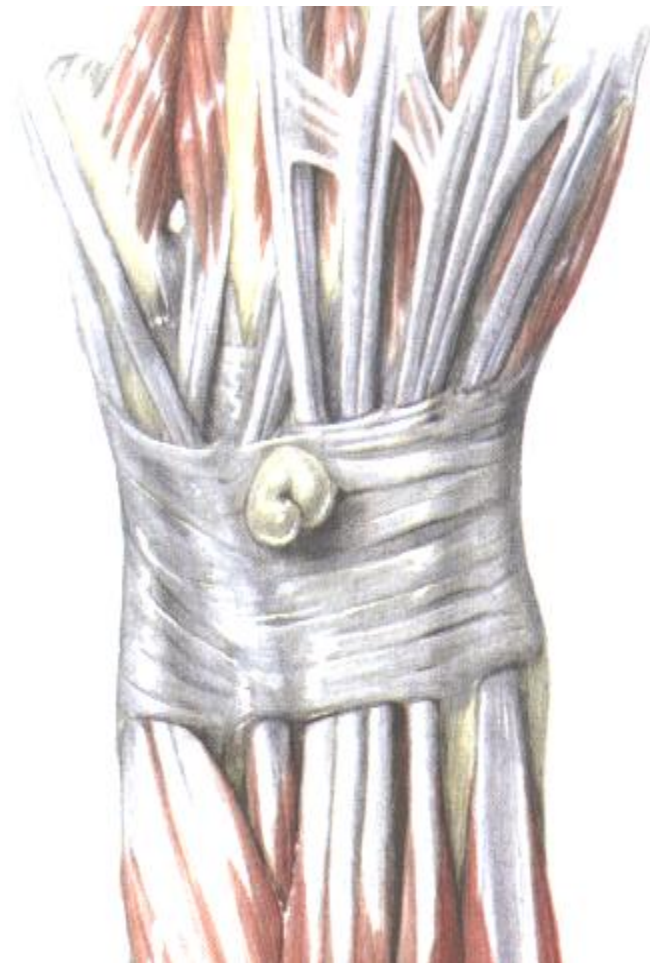
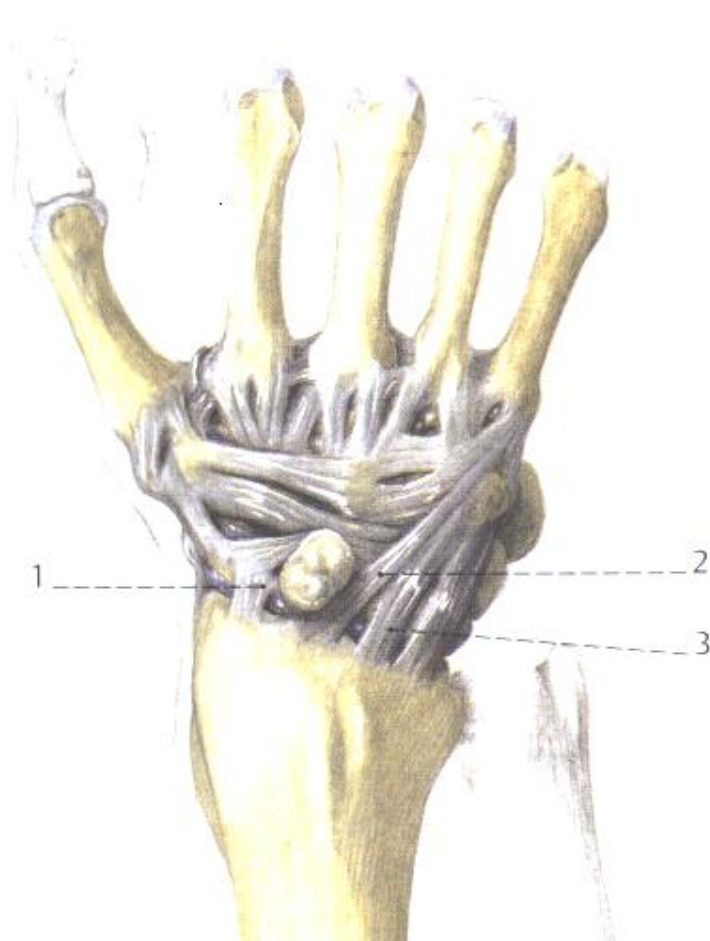
Ganglion



Ganglion



Ganglion





Symptomen

- Zwelling dorsum hand
- Pijnklachten
- Functionele klachten
- Cosmetisch storend



Behandeling

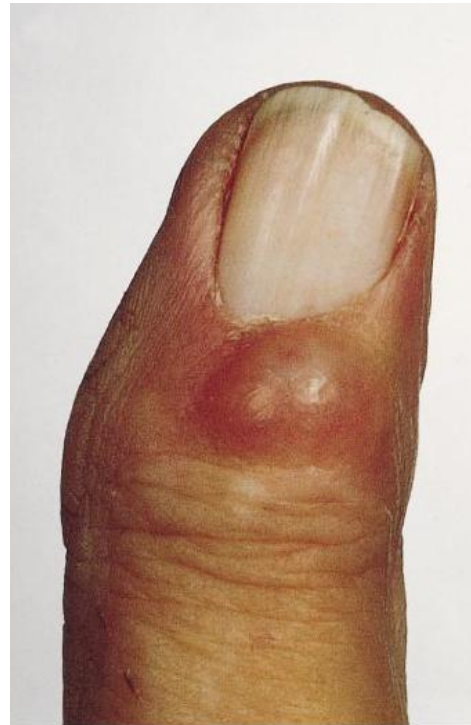- Niets doen >50% recidief
- Bijbel >50% recidief
- Aspiratie/Punctie >50% recidief
- Aspiratie met achterlaten vloeistof
o.a. hyaluronidase, steroïden, hypertone zoutoplossing >50% recidief
- Fenolisatie
complicaties Veel
- Excisie 3-50% recidief

Mucoidcyste

Gunstige resultaten van chirurgische behandeling van mucoïdcysten aan vingers en duim bij 20 patiënten, Ziekenhuis Leyenburg, Den Haag, 1992/'99

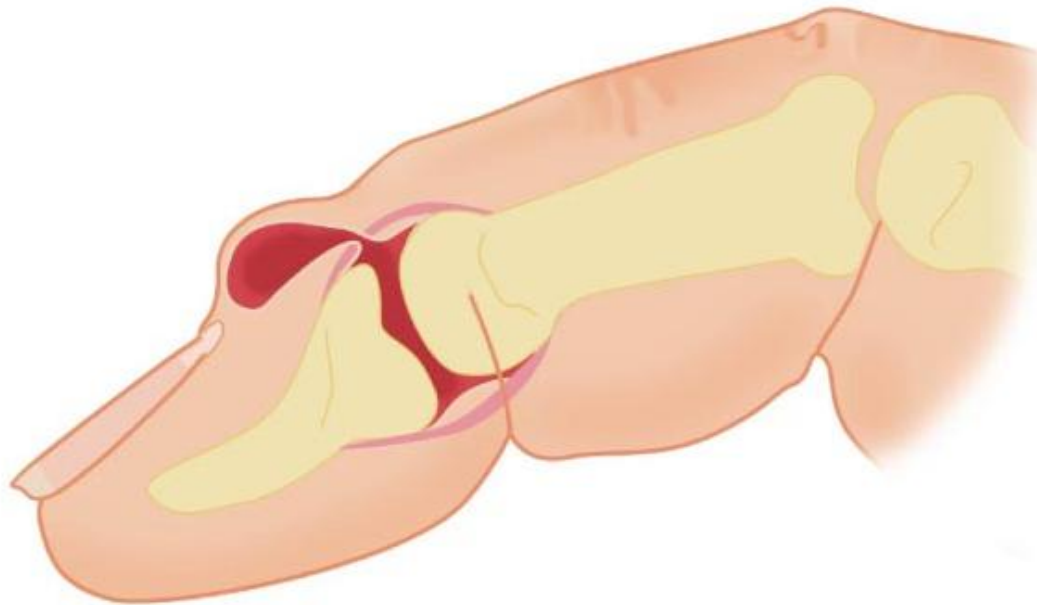
D.H.C.DERKS EN A.R.KOCH

NtVG 200:144:1314-8



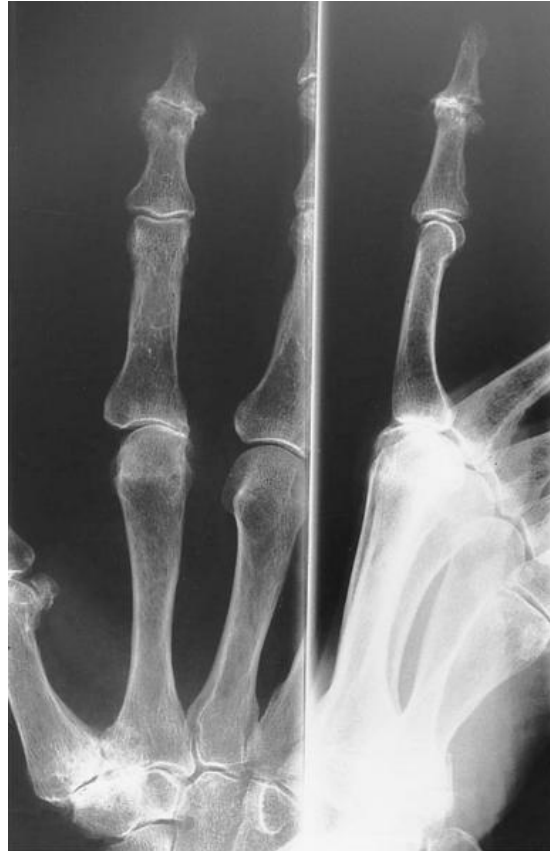Mucoïdcyste

Mucoïdcyste: Een herniatie vanuit het DIP-, PIP- of IP-gewricht, ten gevolge van artrose



FIGUUR 2. Doorsnede distale vinger: de mucoïdcyste wordt beschouwd als een synoviale herniatie vanuit het gewricht.

Mucoidcyste



FIGUUR 4. Röntgenbeeld van artrose van het distale interfalangeale gewricht van de rechter/linker wijsvinger: dorsolateraal versmalde en onregelmatige gewrichtsspleet met osteofytvorming.

Mucoidcyste

Behandeling:

Nettoyage gewricht!!



Alex Terng, Plastisch Chirurg



TVS

Tendo

Vaginitis

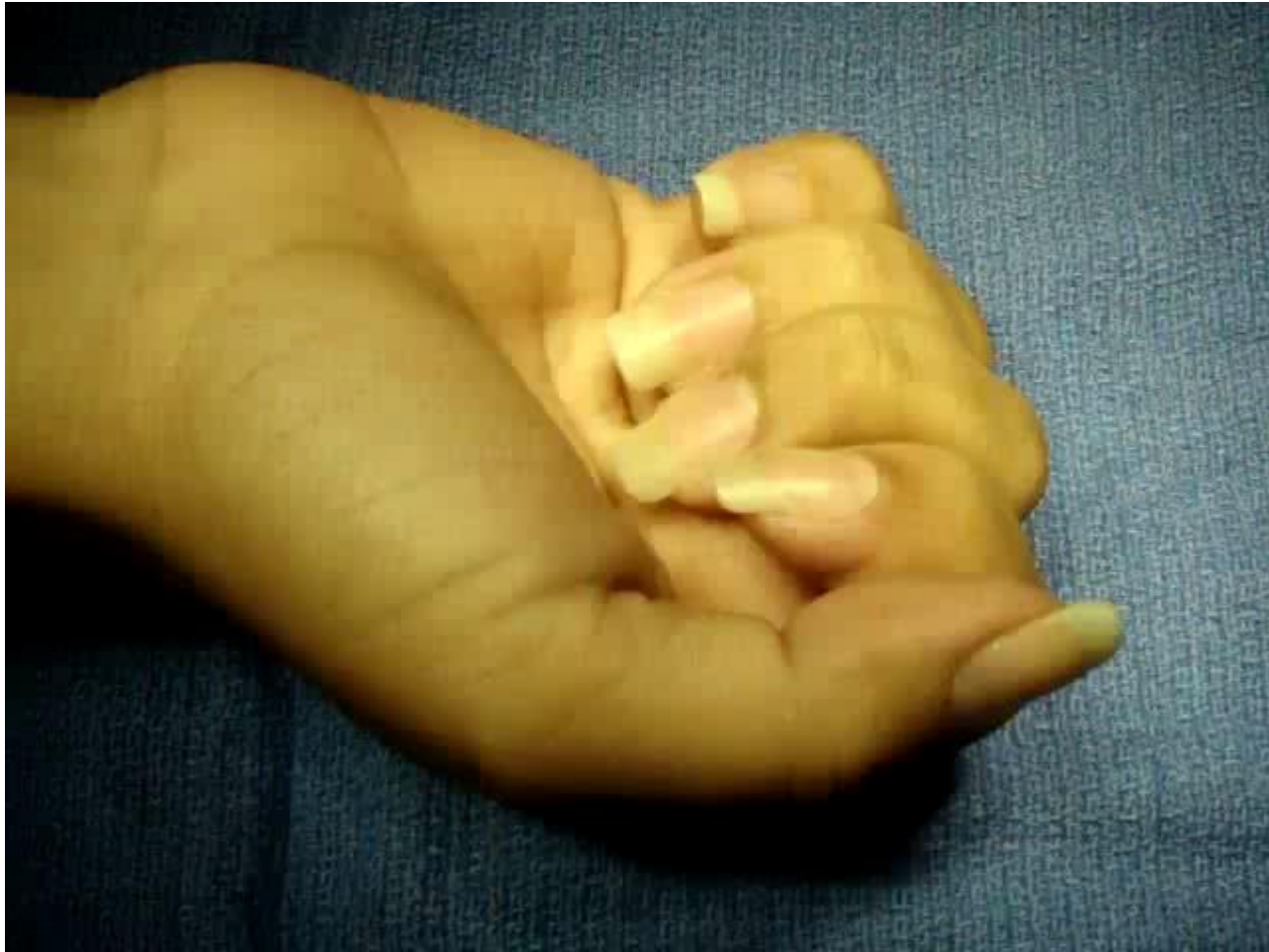Stenosans

TVS

Diagnose:
L.O.



TVS



TVS

Oorzaak:

Irritatie synovium



irritatie pees

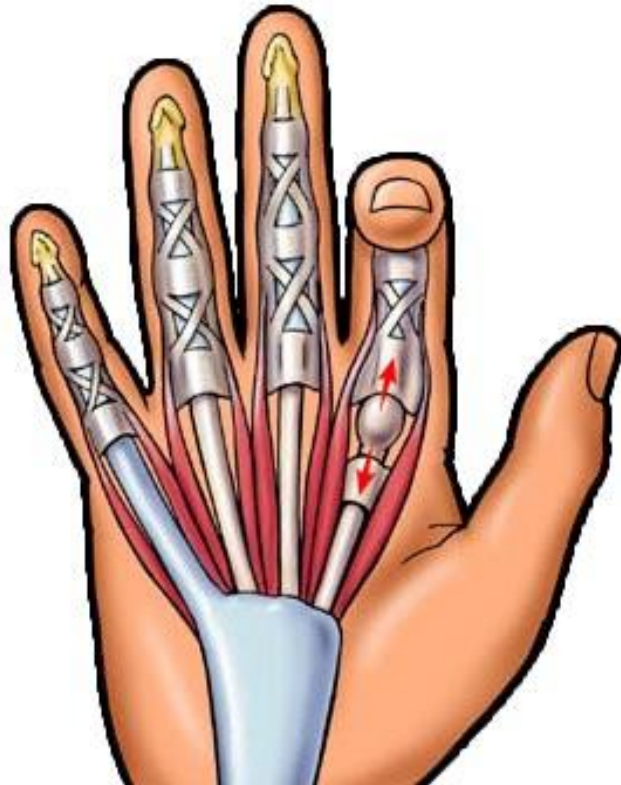
Nodus van Notta

Door de A1 pully getrokken.

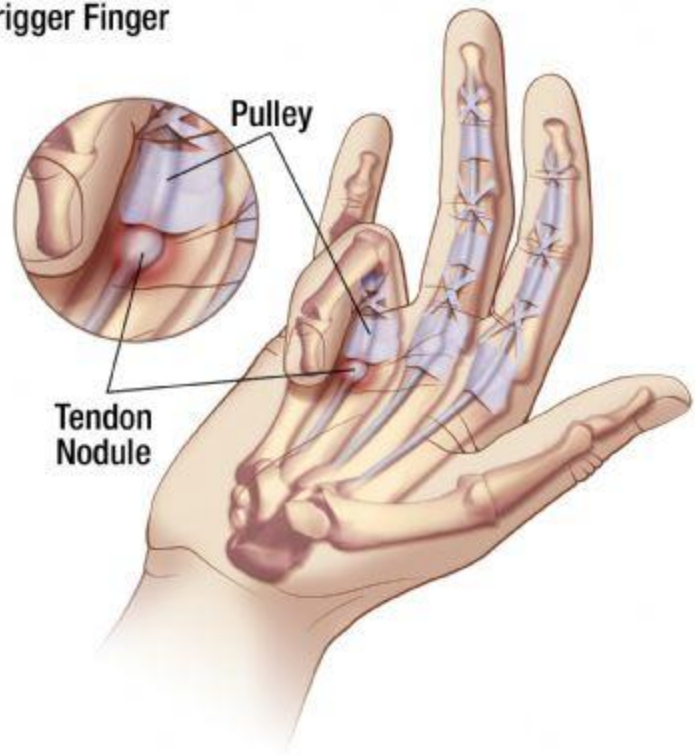
“Trigger-fenomeen”

DM, RA hogere incidentie

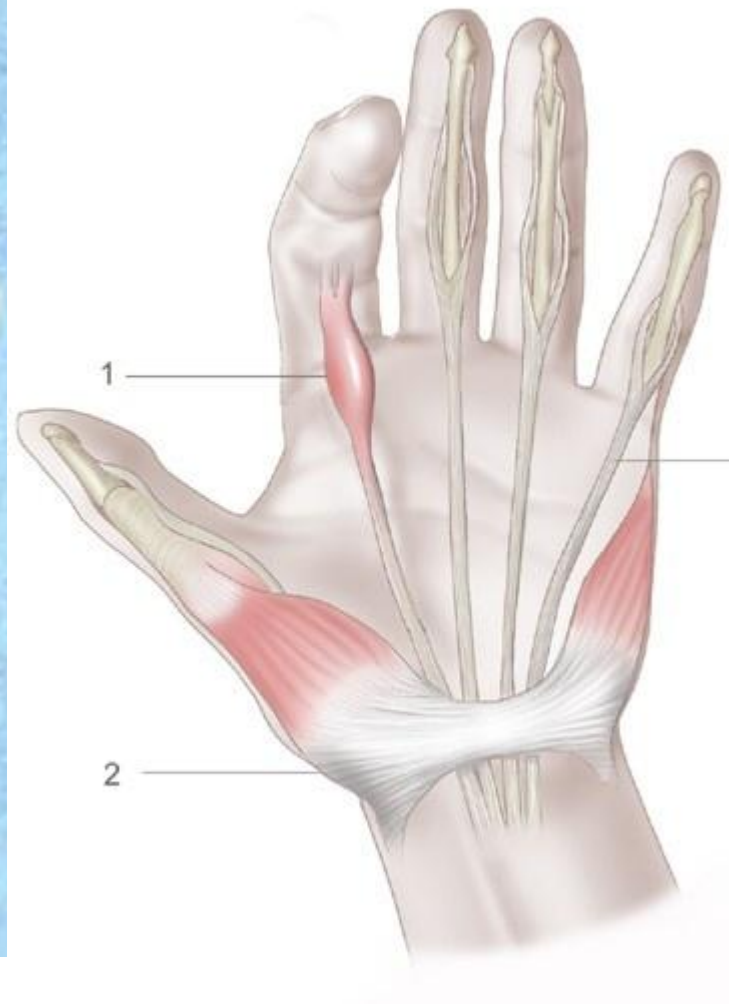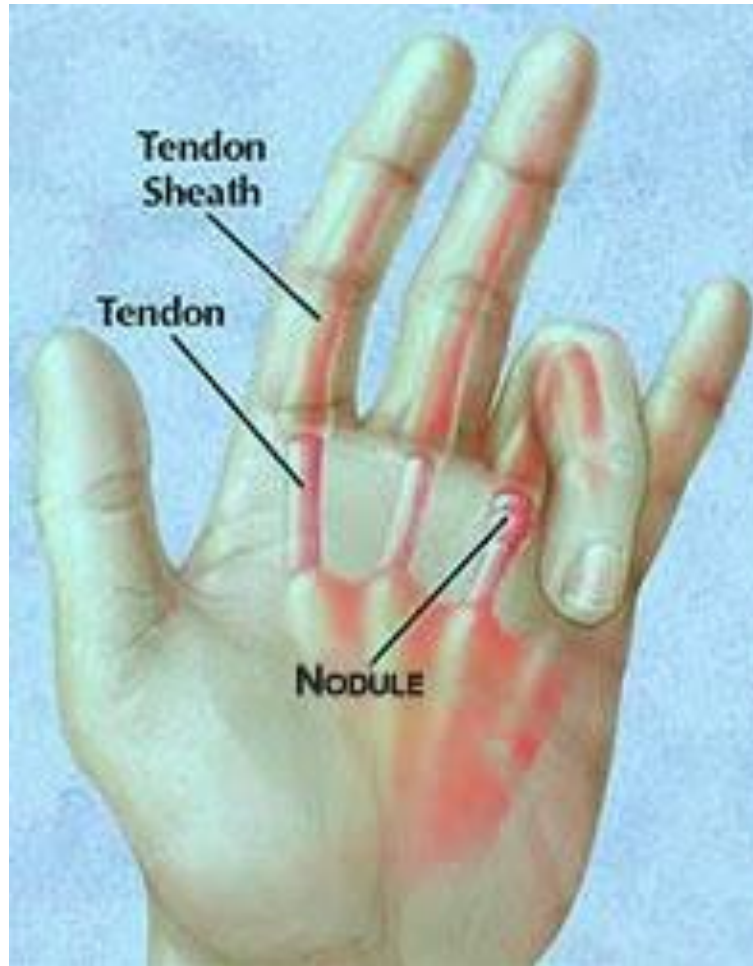TVS



Trigger Finger



TVS



TVS

Behandeling:

- Handtherapeut: Mike
- Injectie cortico's (35-60%)
- Klieven A1 pully (97%)
- Vaak synoviale zwelling en wat adhesies

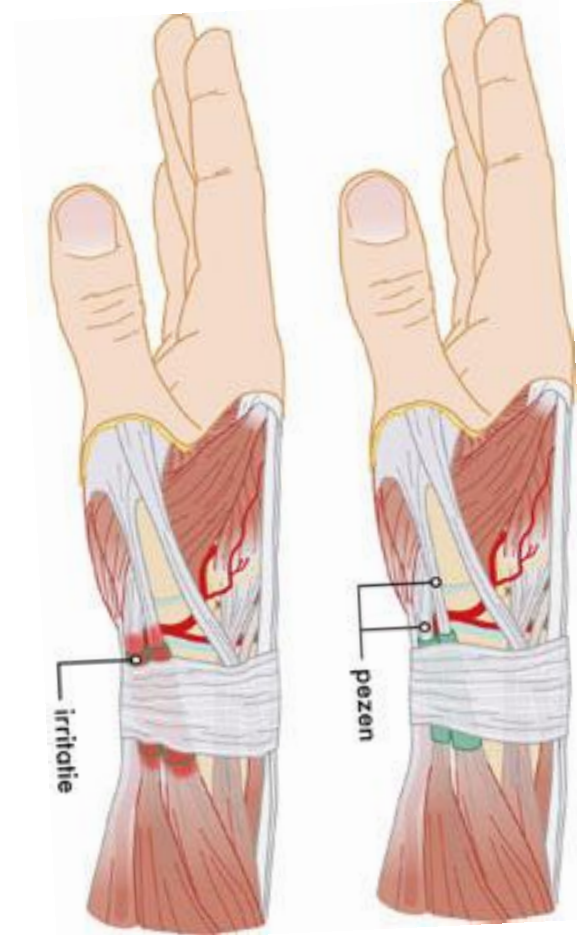
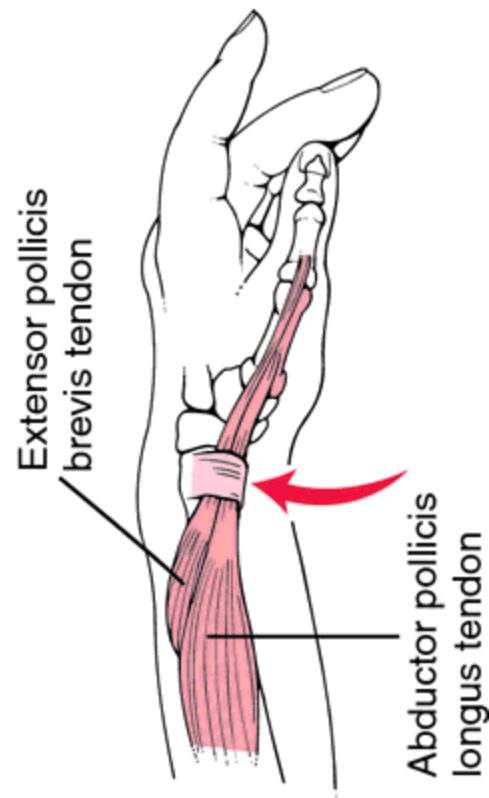


TVS - Congenitaal

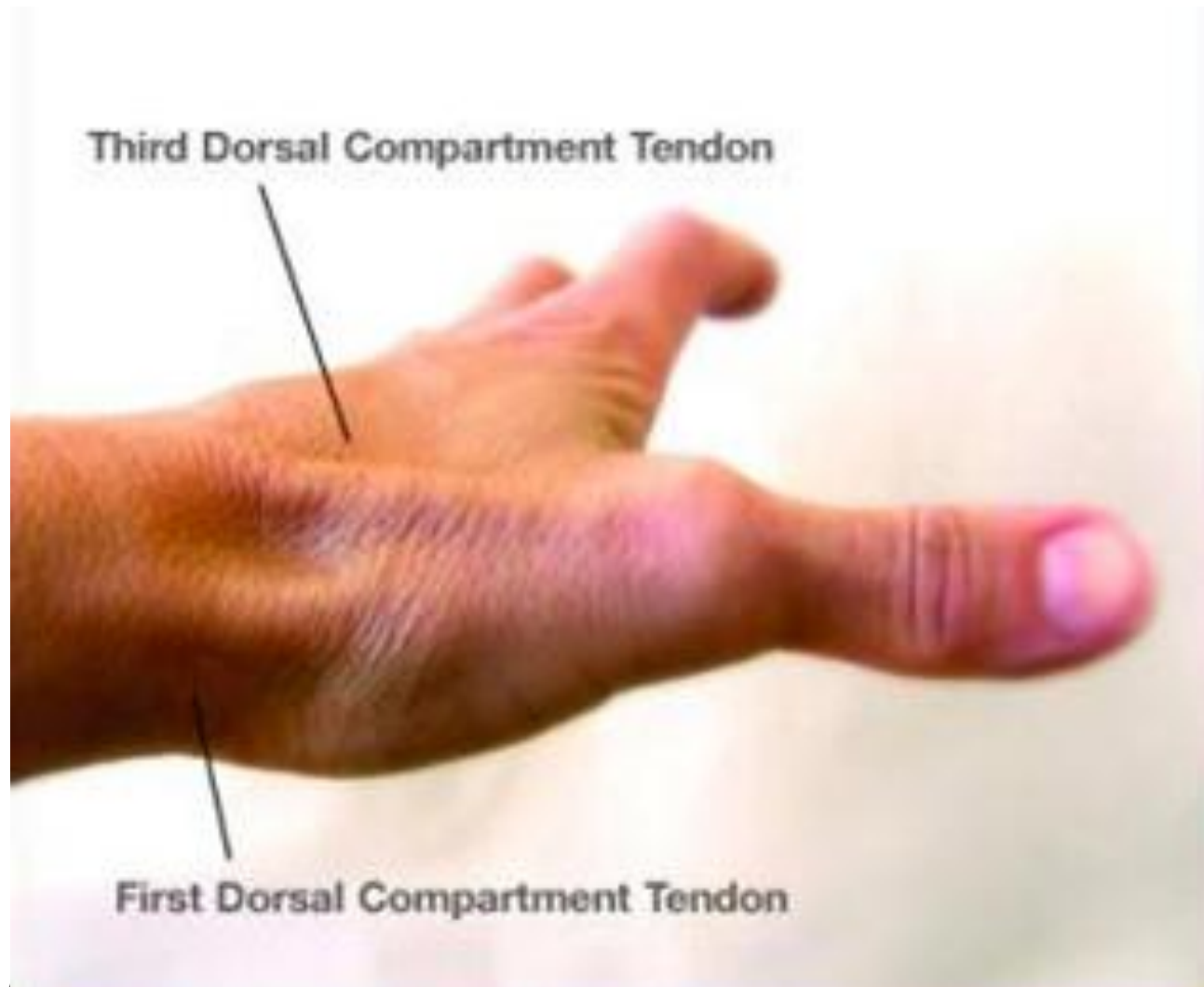
- Meestal duim, meestal bilat.
- <6mnd, 30% spontaan weg
- 6-12mnd: 12% spontaan weg
- Beh:<1jr; 3-6mnd expectatief, daarna OK
- >2jr:OK

Quervain

Tendovaginitis crepitans 1^e ext loge



Quervain



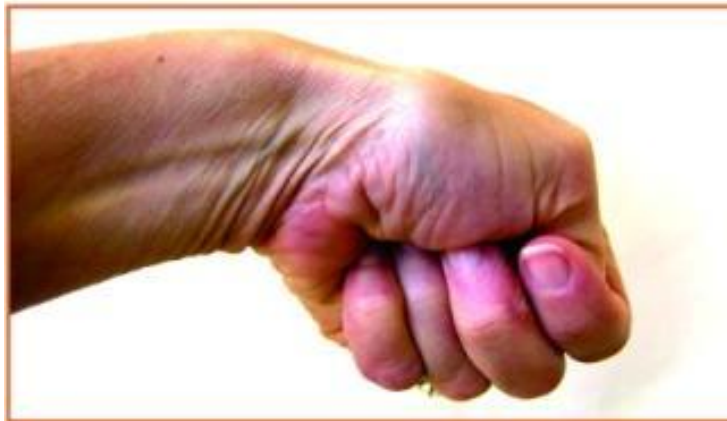Quervain

Diagnose:

- Roodheid
- Zwelling
- Drukpijn
- Finkelstein



Quervain





Quervain

Behandeling:

- Spalk/tape: Mike
- Corticosteroid (20%)
- OK (91%)

Quervain en TVS

Injecties:

Risico's!!!!

Niet te vaak herhalen

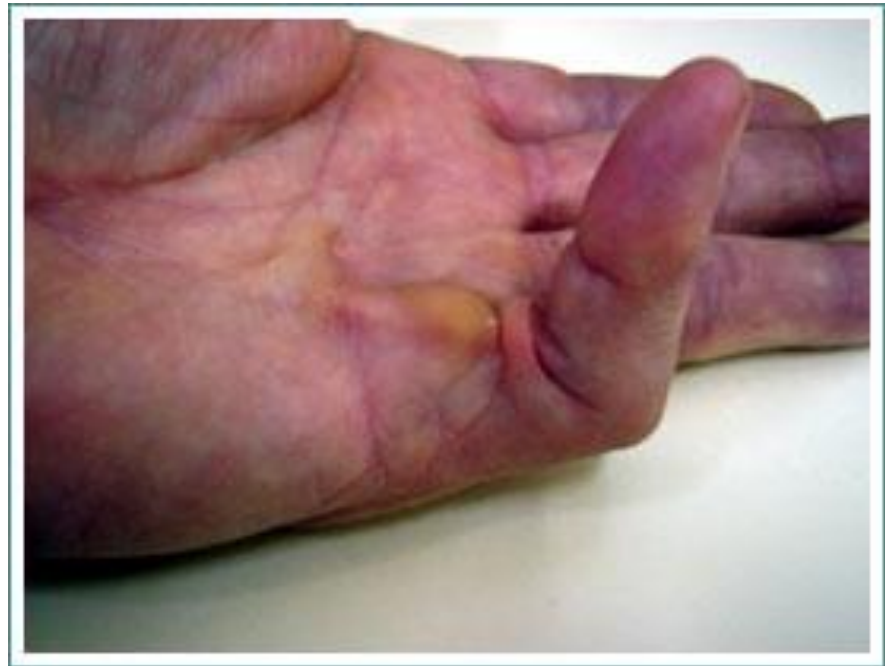
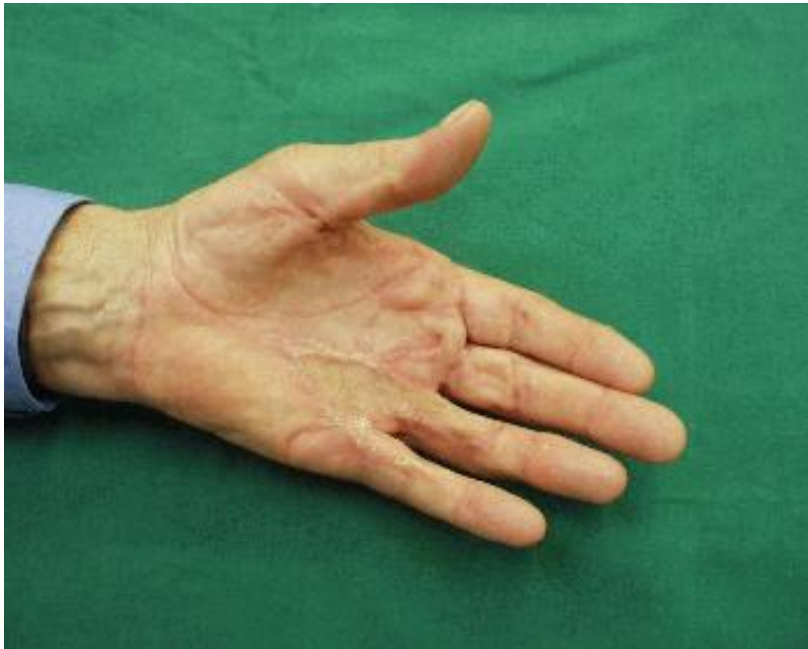
DUPUYTREN

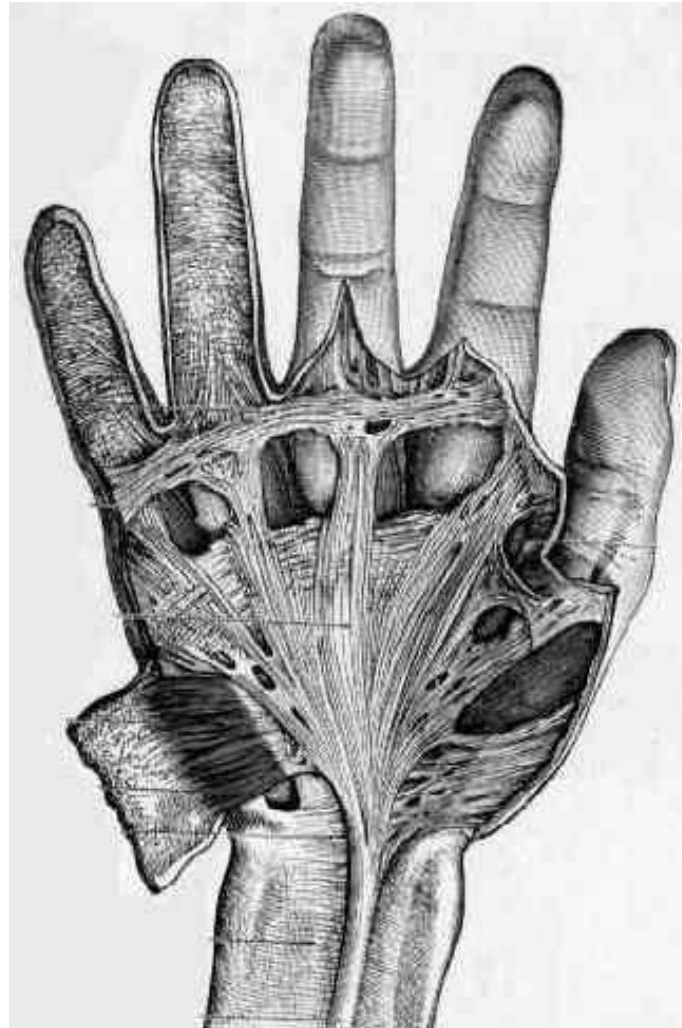
- Dr. Guillaume Dupuytren 1831



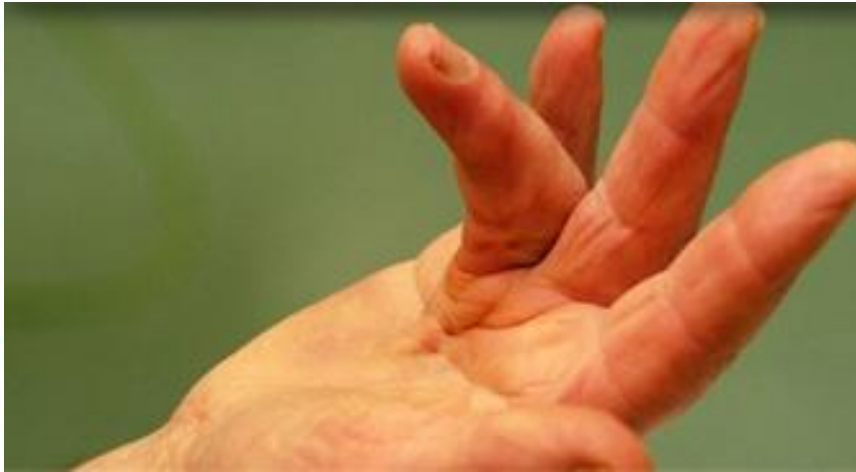M. Dupuytren



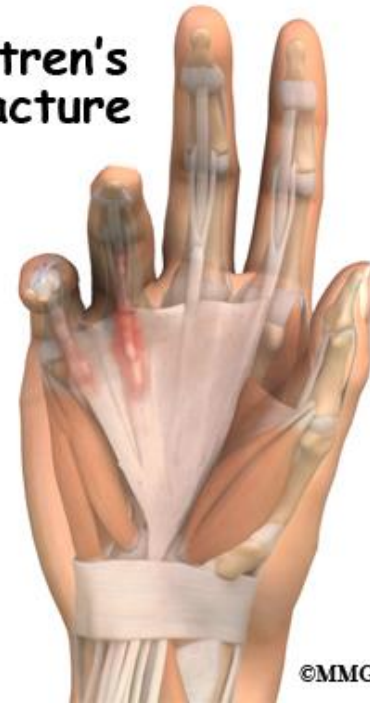M Dupuytren



M.Dupuytren



**Dupuytren's
Contracture**



©MMG 2011

M Dupuytren

- Kromstand vingers
- Bewegingsbeperking
- Blijven haken
- Pijn



M Dupuytren

- Blanken
- Leeftijd (>65)
- Sekse (M $>$ V)



M Dupuytren

- Genetisch
- Alcohol
- Diabetes
- Epilepsie (Barbituraten)
- HIV
- Roken





M Dupuytren

Behandeling:

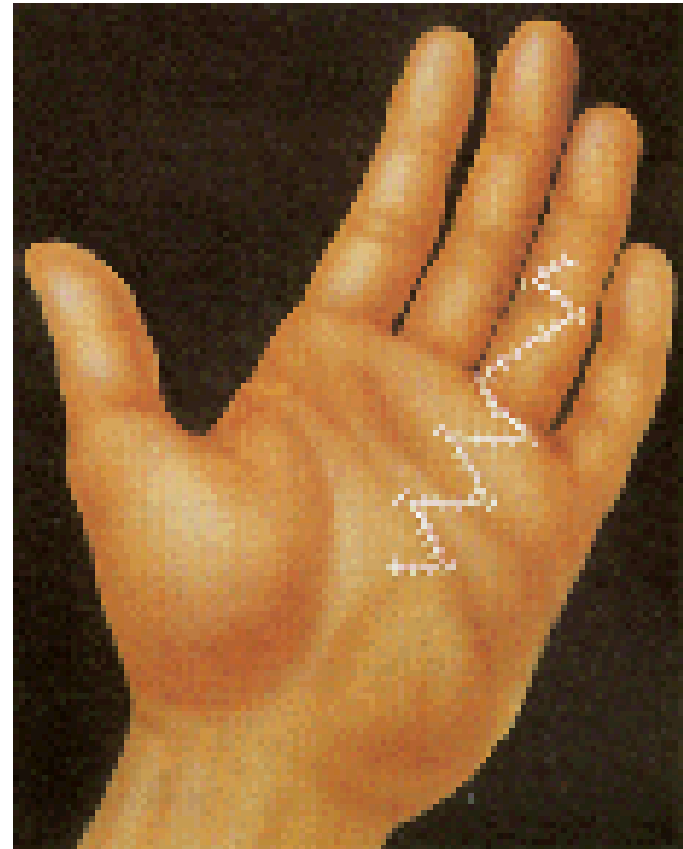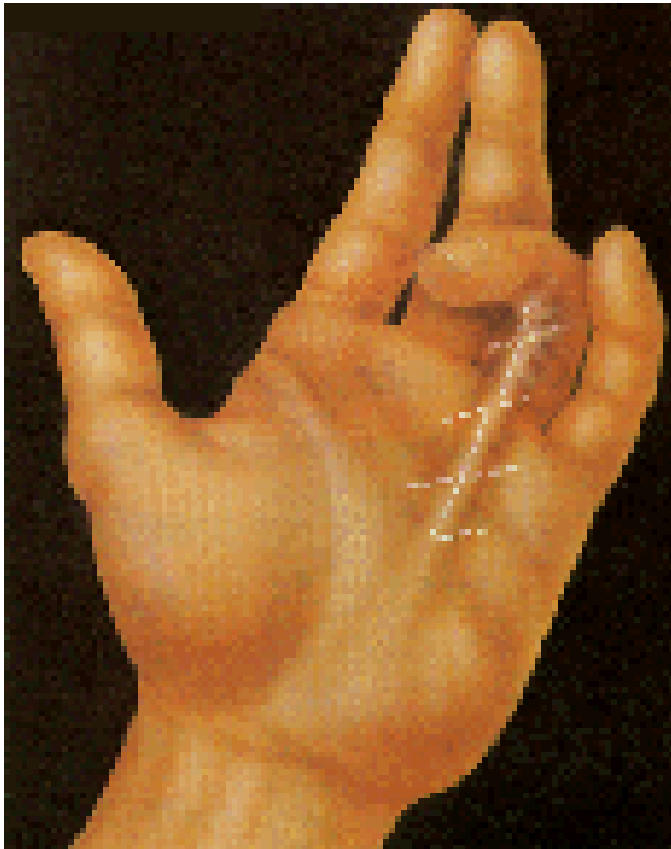- Partiele fasciectomy
- Naald-fasciotomie
- Dermatofasciectomy
- Collagenase
- Amputatie vinger
- *Cortico's*
- *Radiotherapie*

Dupuytren

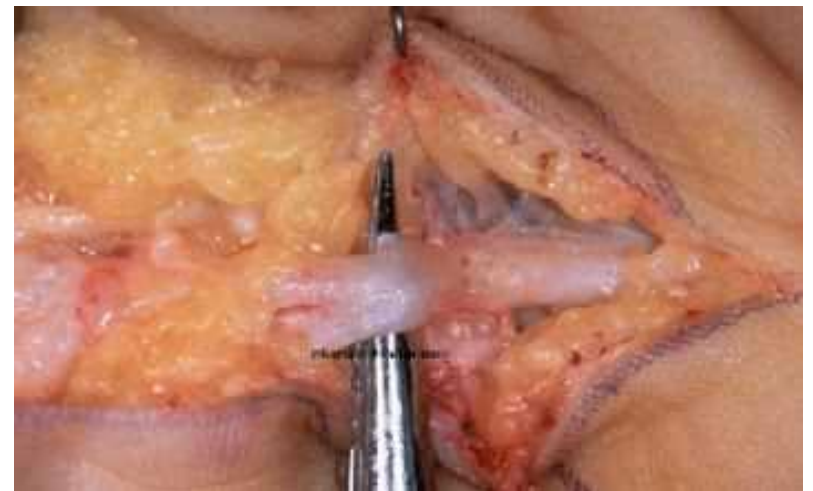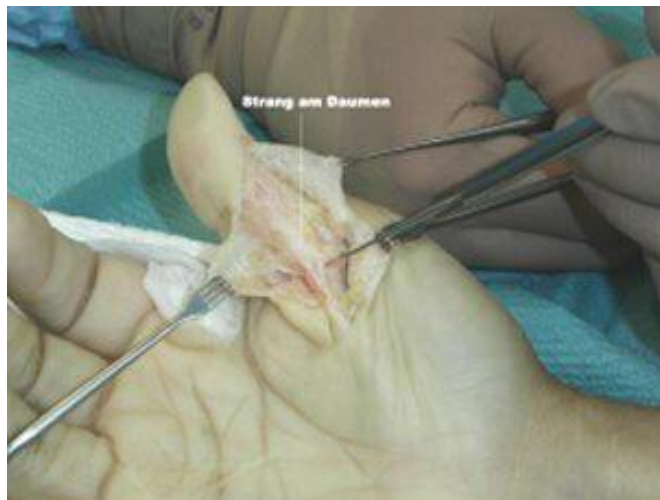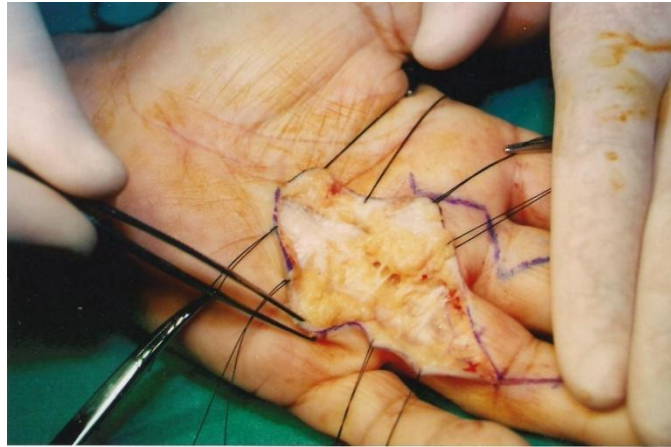
Gouden standaard:
Partiele fasciectomy



M Dupuytren



M. Dupuytren



Alex Terng, Plastisch Chirurg



M.Dupuytren

Naaldfasciotomie:

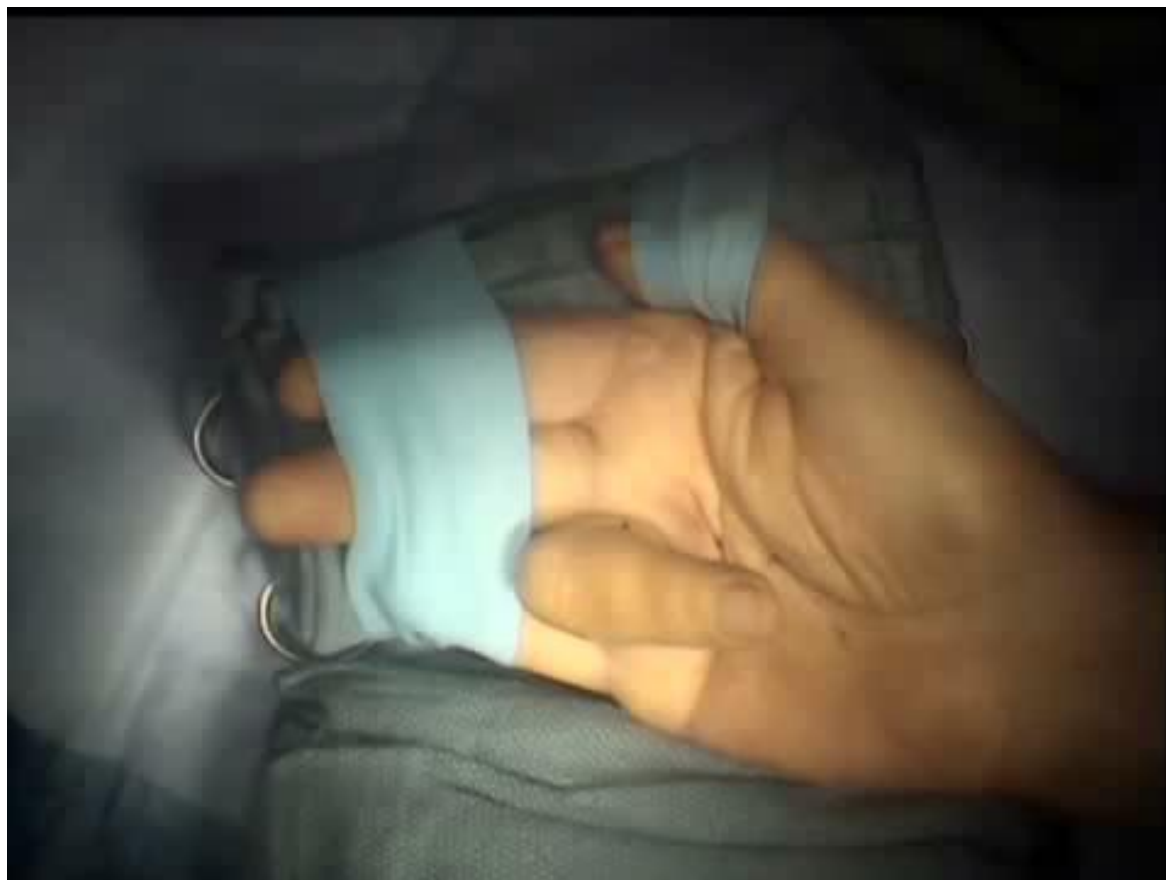

M.Dupuytren

Naaldfasciotomie:

- *Een minimaal-invasieve methode met een kortere herstelperiode die met name geschikt is voor de oudere patiënt met een duidelijke Dupuytren streng, omdat bij hem een recidief minder snel ontstaat.*
- *Percutane naaldfasciotomie is ook geschikt voor de behandeling van de jongere patiënt als deze een minimaal invasieve behandeling wenst en het hoge recidief percentage hiervan ten opzichte van selectieve fasciectomy accepteert.*

Richtlijn Dupuytren NVPC



Alex Terng, Plastisch Chirurg



Collagenase (Xiapex)

- De primaire indicatie voor een collagenase injectie is een MCP contractuur.
- Collagenase kan schade aan pezen en de huid veroorzaken en dient alleen door goed getrainde handchirurgen te worden toegediend die eventuele complicaties kunnen behandelen.



Collagenase

NIET VERGOED!!!!



Recidief

- Partiele fasciectomy: 3-jrs: 8.7%
5-jrs: 21%
- Naaldfasciotomie: 3-jrs: 63.6%
5-jrs: 85%

Recidieven mn bij jongere pt

- Collagenase: 1-jrs: 60%



Nabehandeling M. Dupuytren

Mike

Duimbasis artrose

CMC I artrose

Rhizartrose





Duimbasis artrose

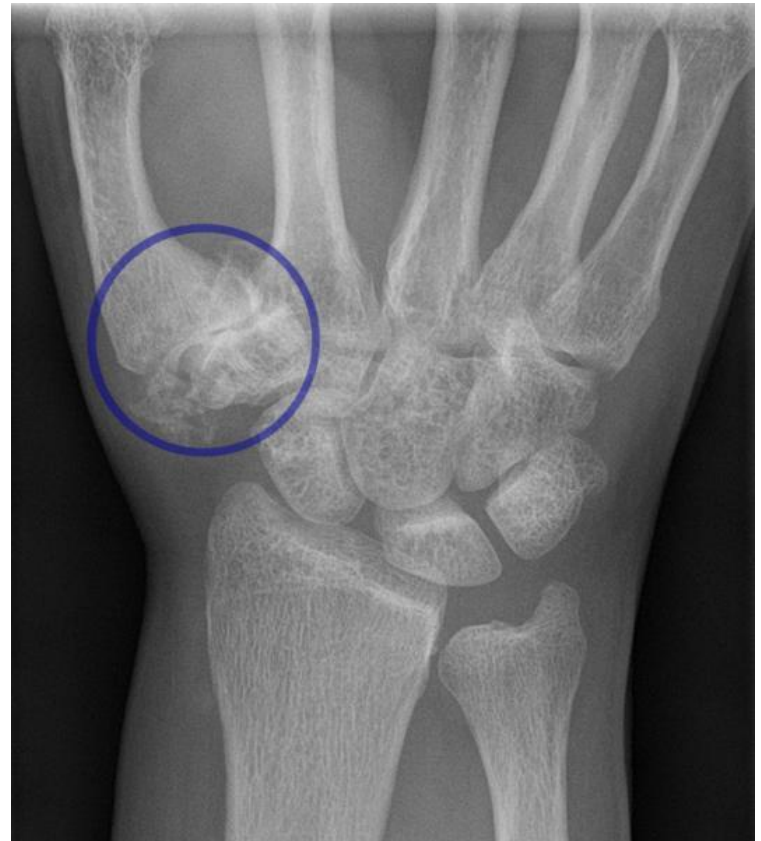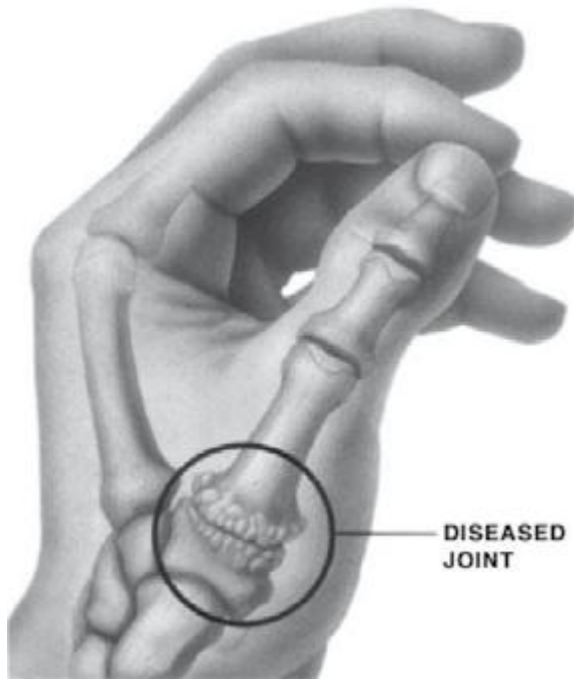
Pijn duimbasis

Finkelstein

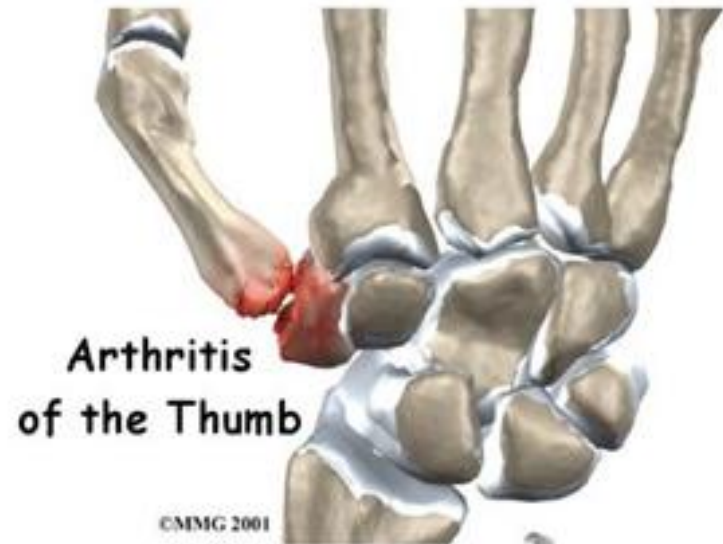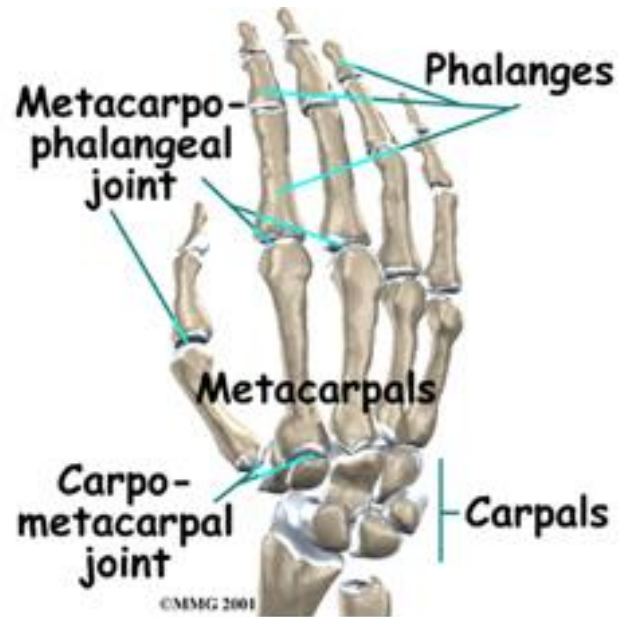Crepitaties

X

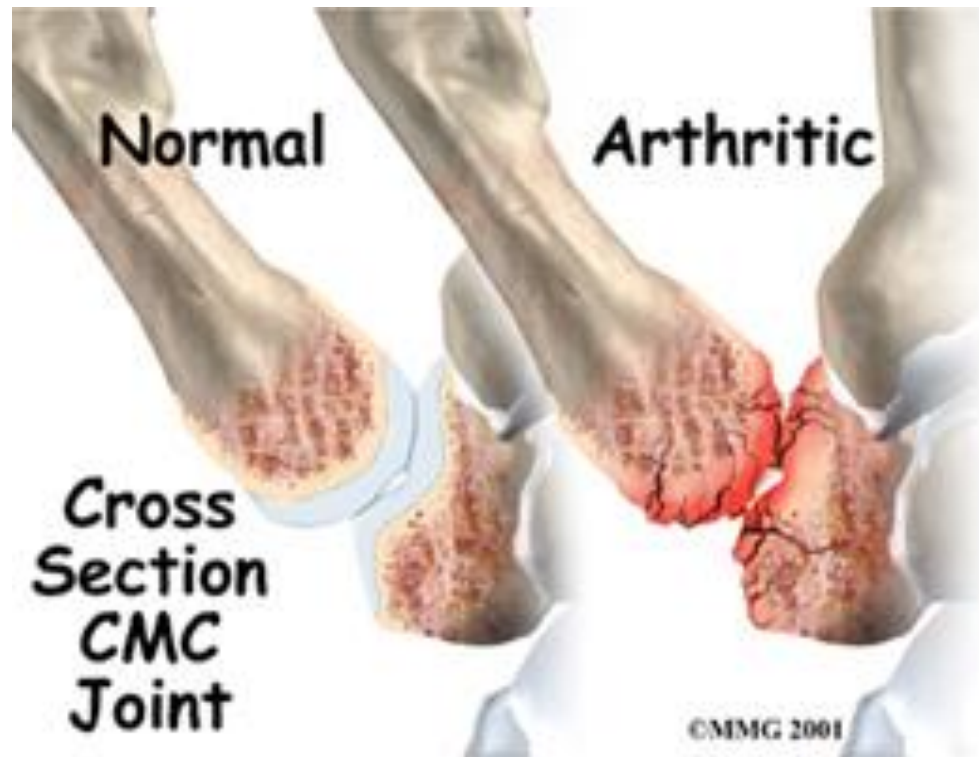
Duimbasis artrose



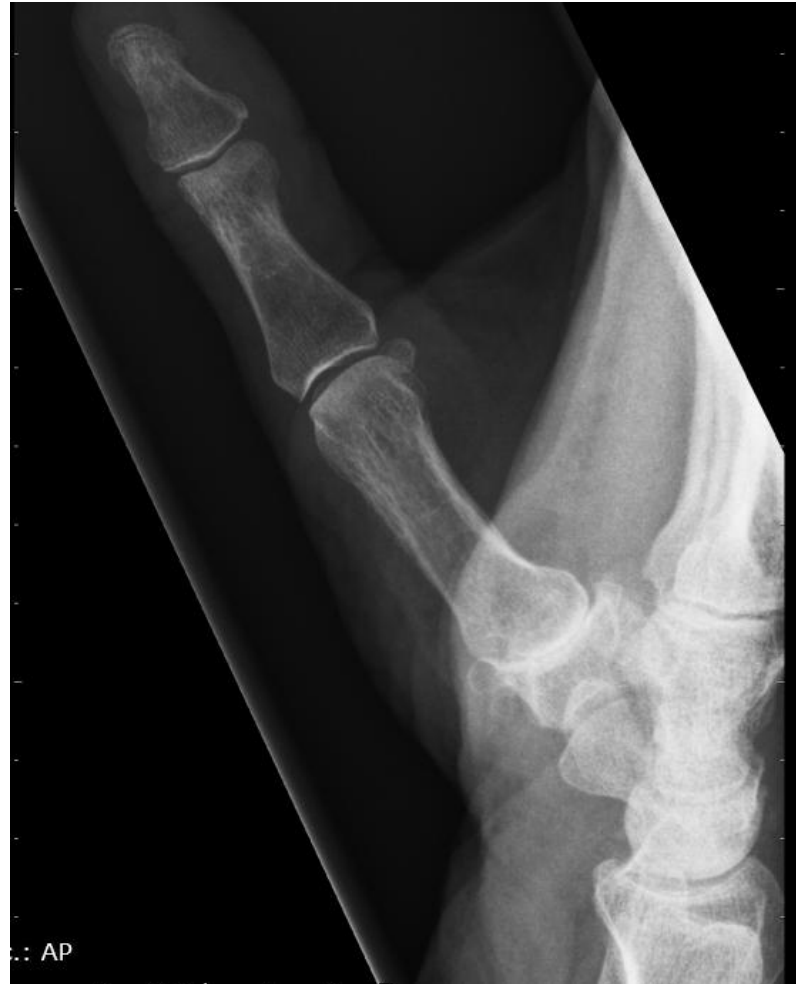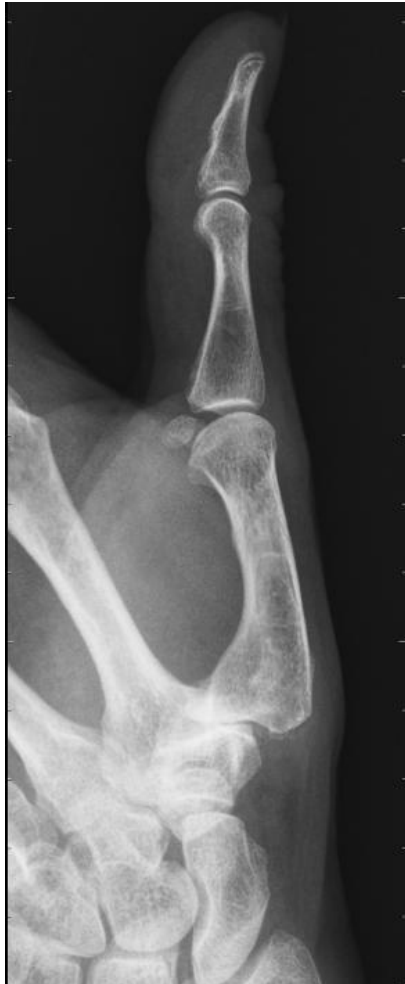Duimbasis artrose



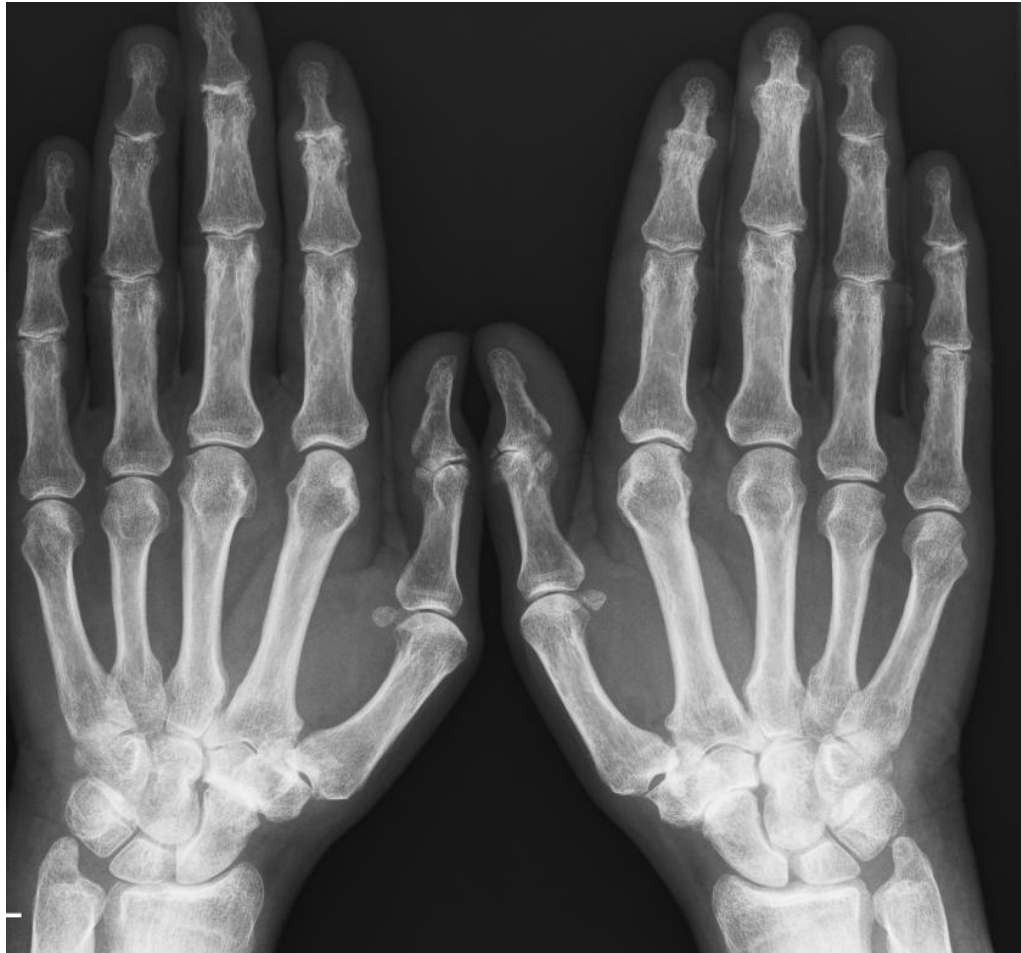Duimbasis artrose



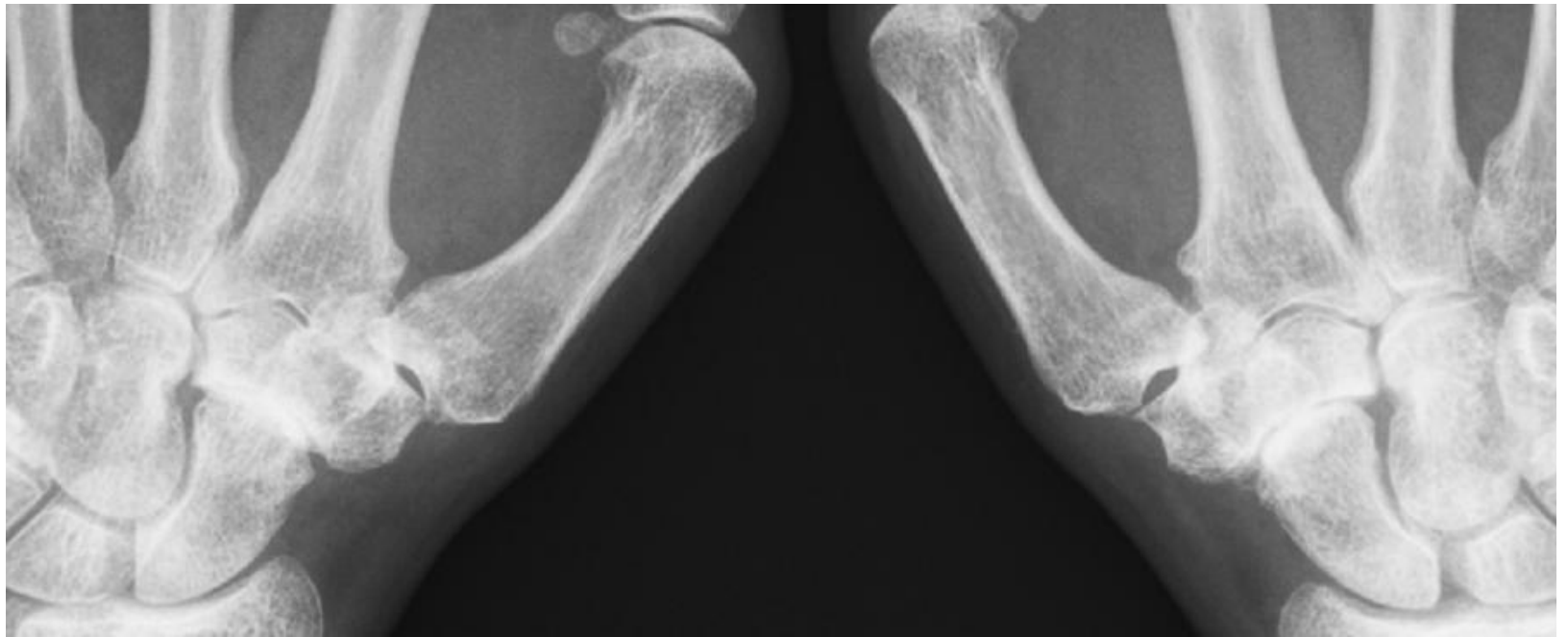
Duimbasis artrose



Duimbasis artrose ???



Duimbasis artrose???



Duimbasis artrose

Behandelingsopties:

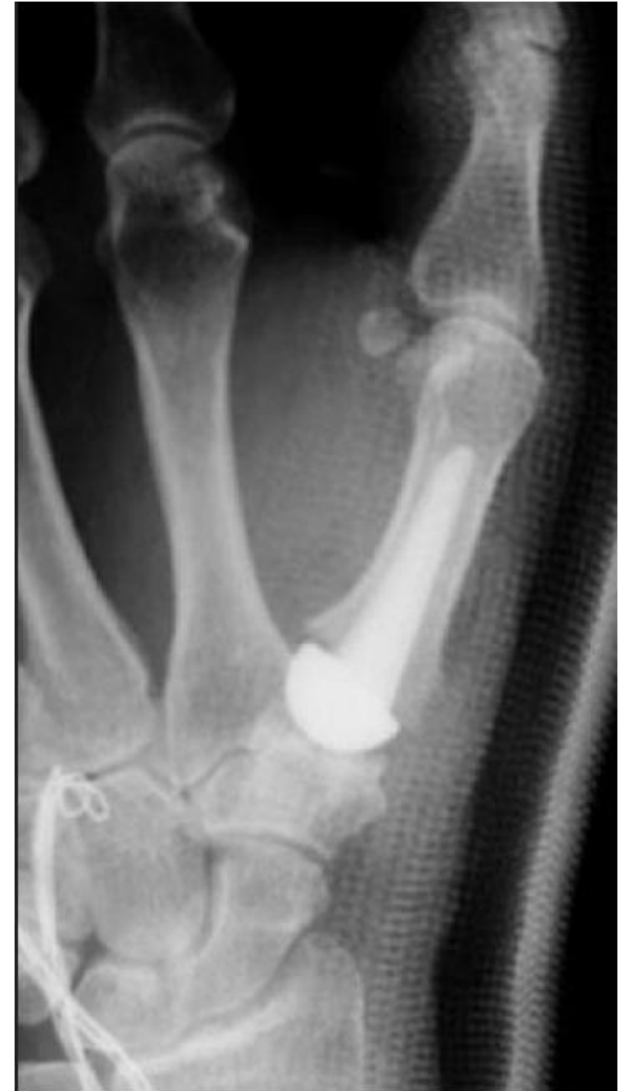- Spalk: Mike
- Kenacort
- Operaties



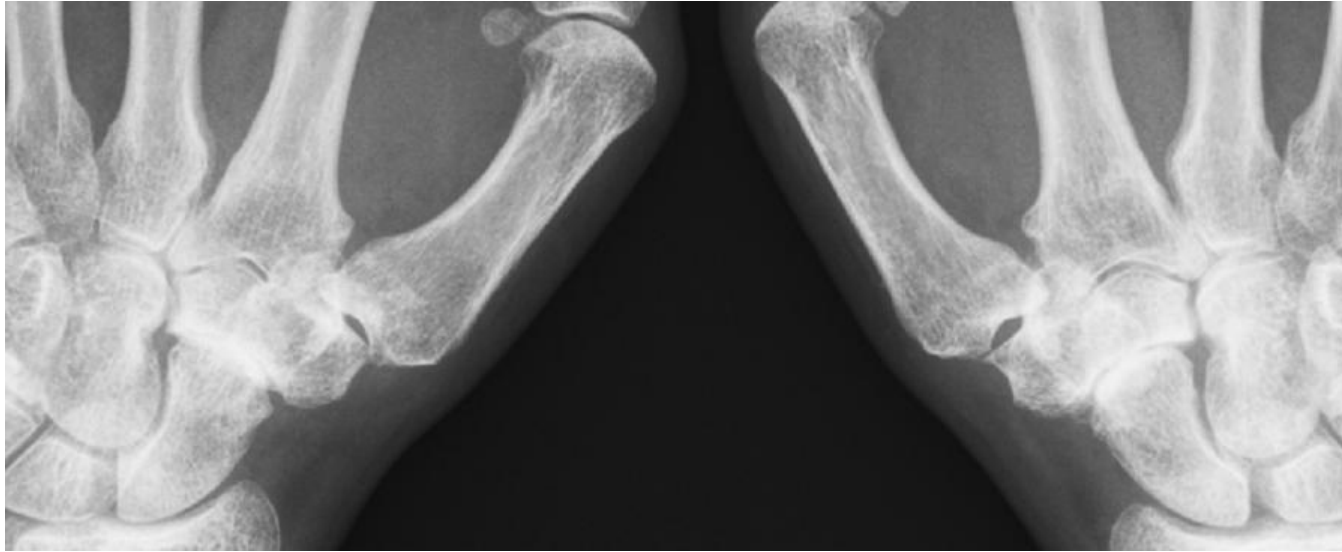
Duimbasis artrose

Operaties:

- Trapezectomie
 - Sardellen
 - Weilby
 - Epping etc
- Hemitrapezectomie
- Prothese
- Arthrodesse



STT artrose



Behandeling:

Spalken

Operatie: - Artrodese
- Sardellen STT



Duimbasis artrose

Nabehandeling zeer van belang:
Mike




Hechten

In aangezicht, en elders ook, zijn de
Huidlijnen zeer belangrijk!!

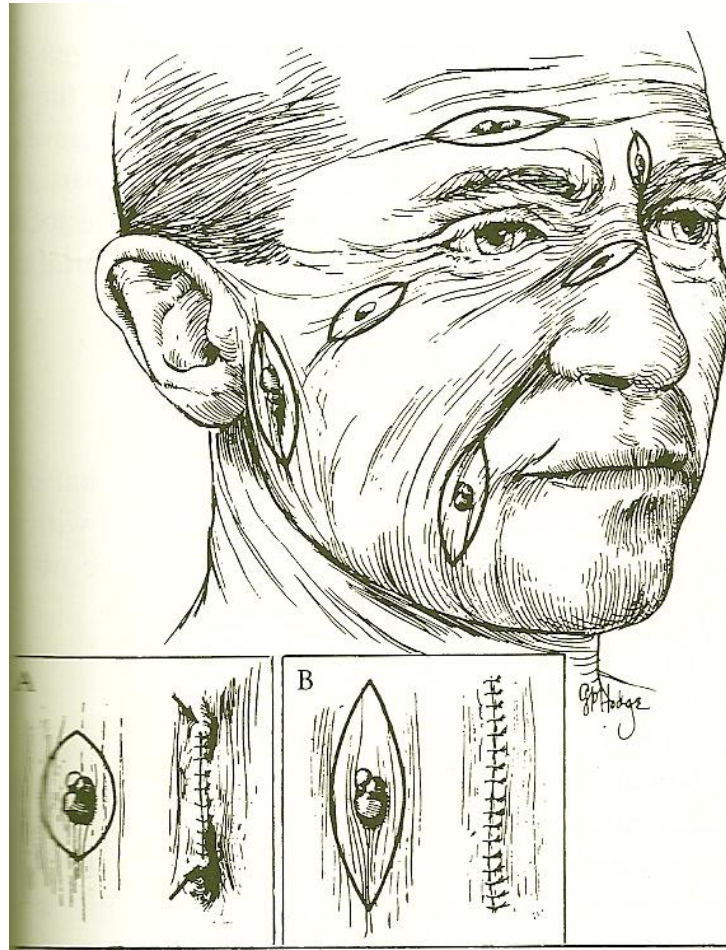
Dat bepaald de “mooiheid” van het
uiteindelijke litteken.

Hechten




Alex Terng, Plastisch Chirurg

Hechten



Alex Terng, Plastisch Chirurg

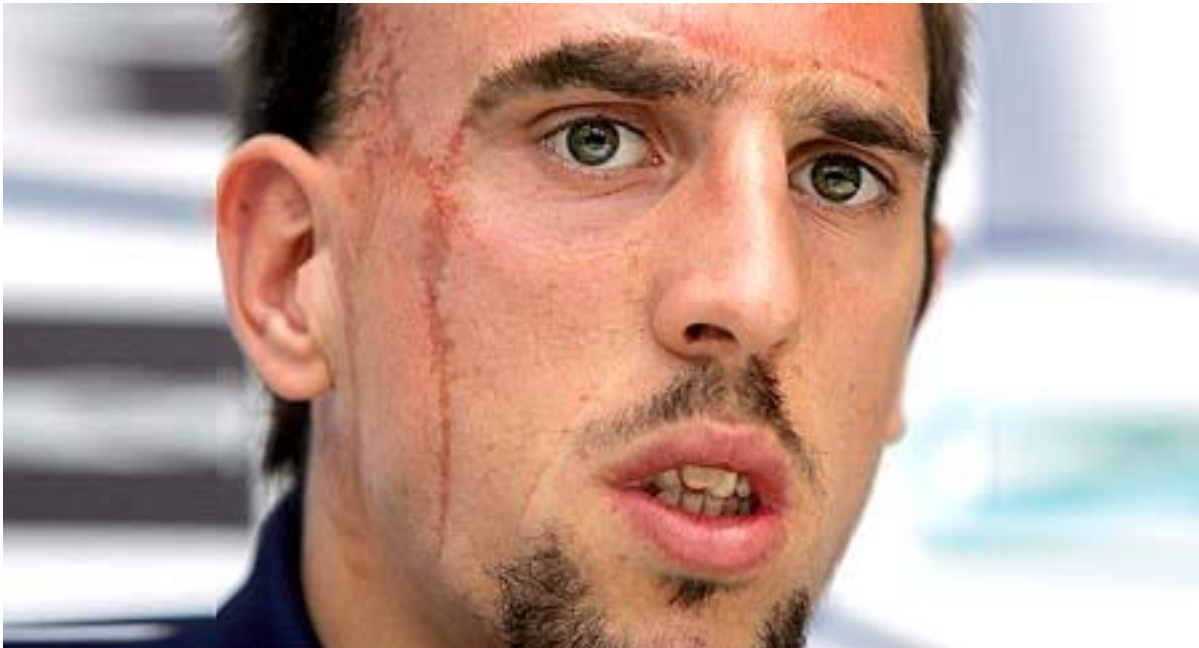Hechten



Alex Terng, Plastisch Chirurg

Hechten

Doel van hechten??



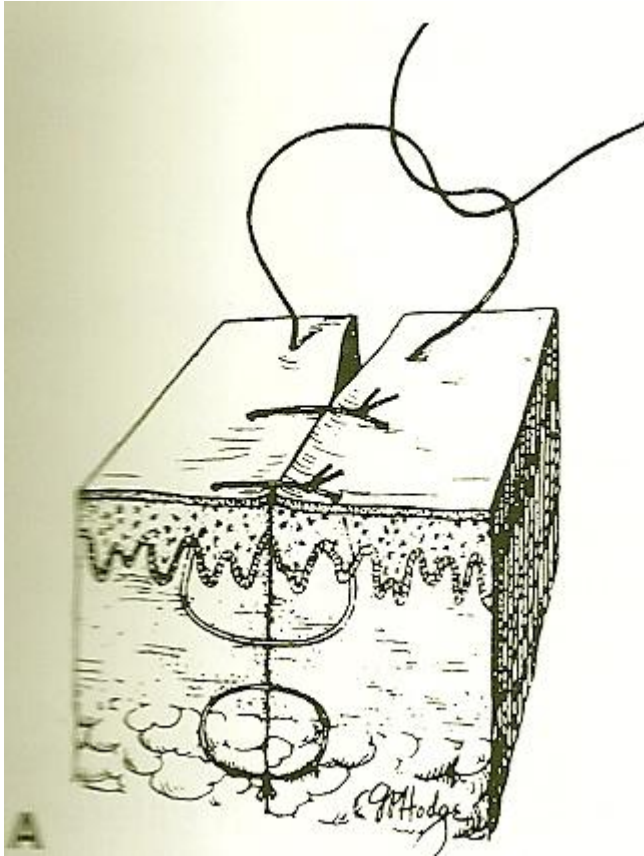


Hechten

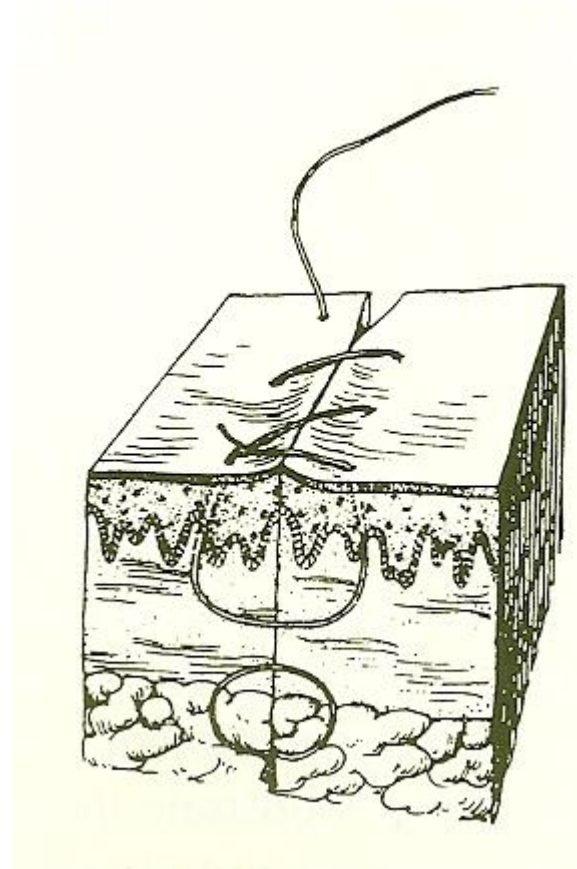
Allerlei technieken:

**ALS WONDRANDEN MAAR BIJ
ELKAAR KOMEN!!!**

Hechten

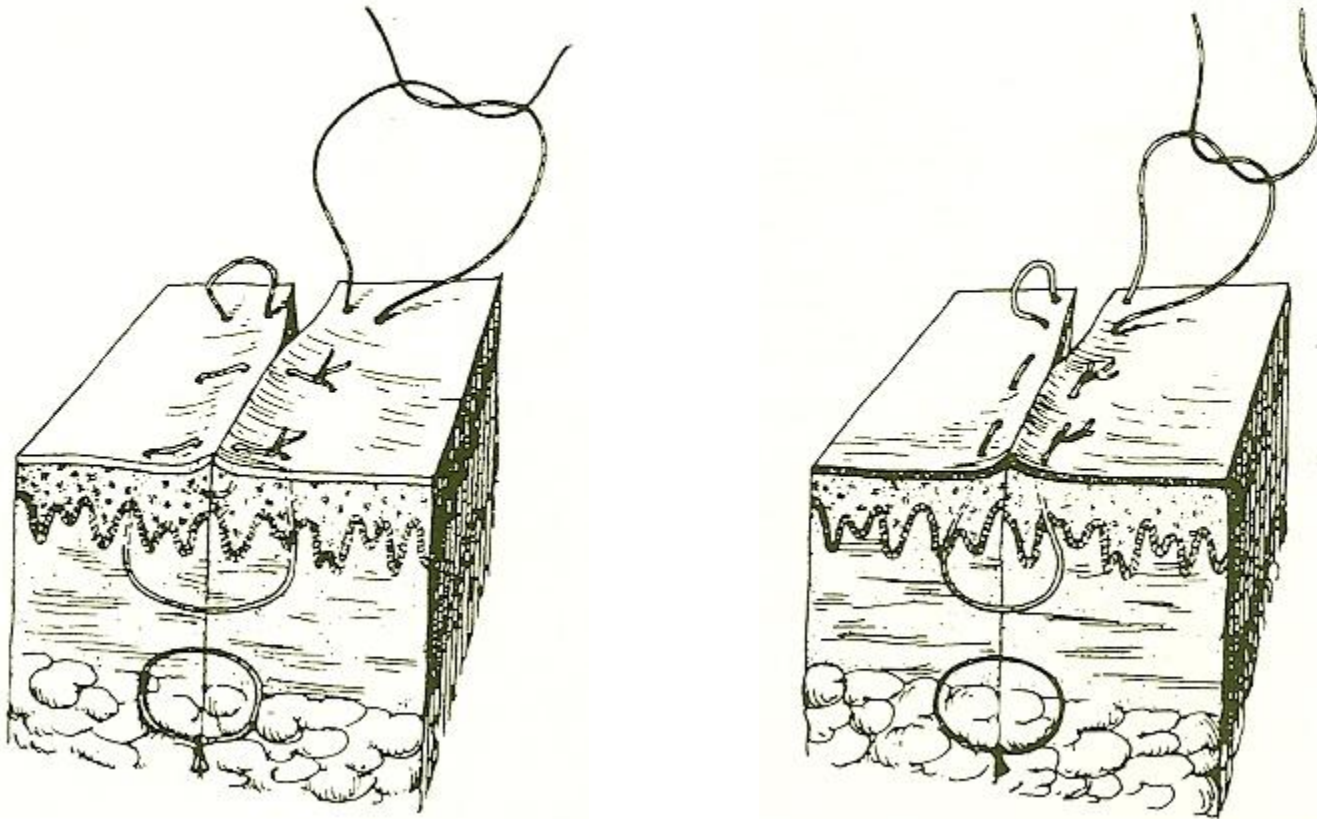


Staande hechting



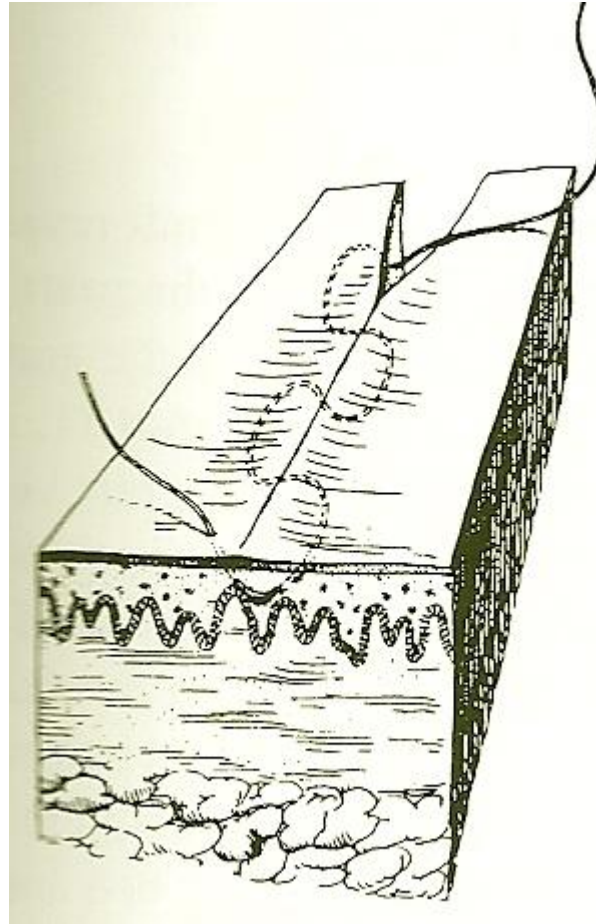
Doorlopende hechting

Hechten



Matrashechting

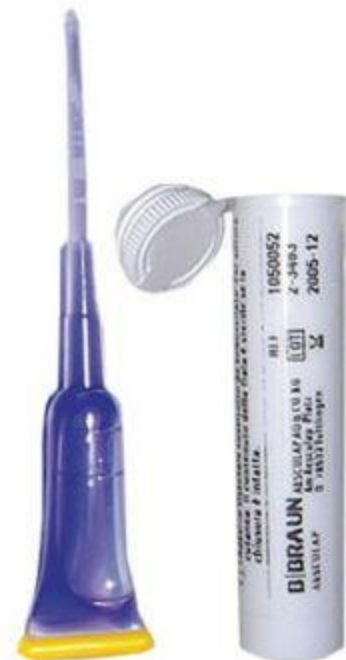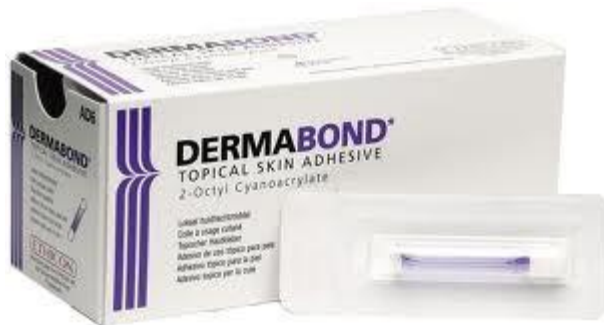Hechten



Intracutane hechting

Hechten

- Lijmen kan ook:
 - Weinig spanning
(pm subcutane hechting)





Hechten

Als men het netjes en secuur doet
meestal goed resultaat

Resultaat mn afhankelijk van
“soft tissue handling”

Soft tissue handling

- Debris verwijderen
- Rustig met pincet, weinig kracht!!
- Knopen rustig aantrekken, niet insnoeren





Hechten

Eenieder hier kan uiteindelijk net zo'n mooi resultaat als plastisch chirurg krijgen!

Hechten

Verschillende draden:

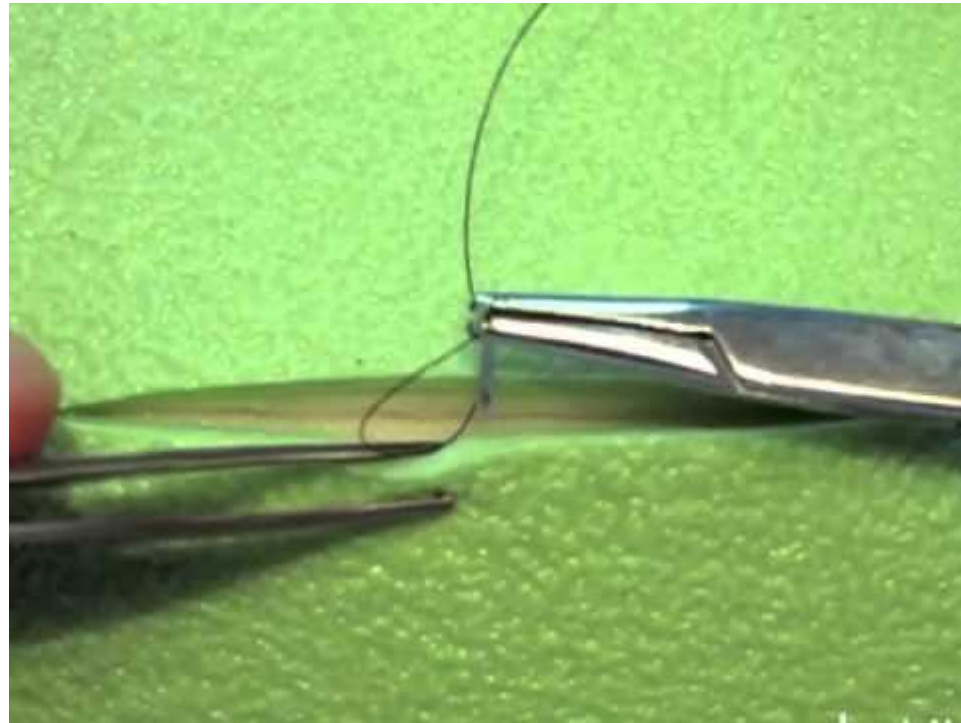
- Niet oplosbaar
- Oplosbaar:
 - Langzaam
 - Matig
 - Snel oplosbaar



Sadhana

Hechten

OEFENEN



The end

