

# Herfstcursus

## 7 en 14 november 2013

PLASTISCHE CHIRURGIE



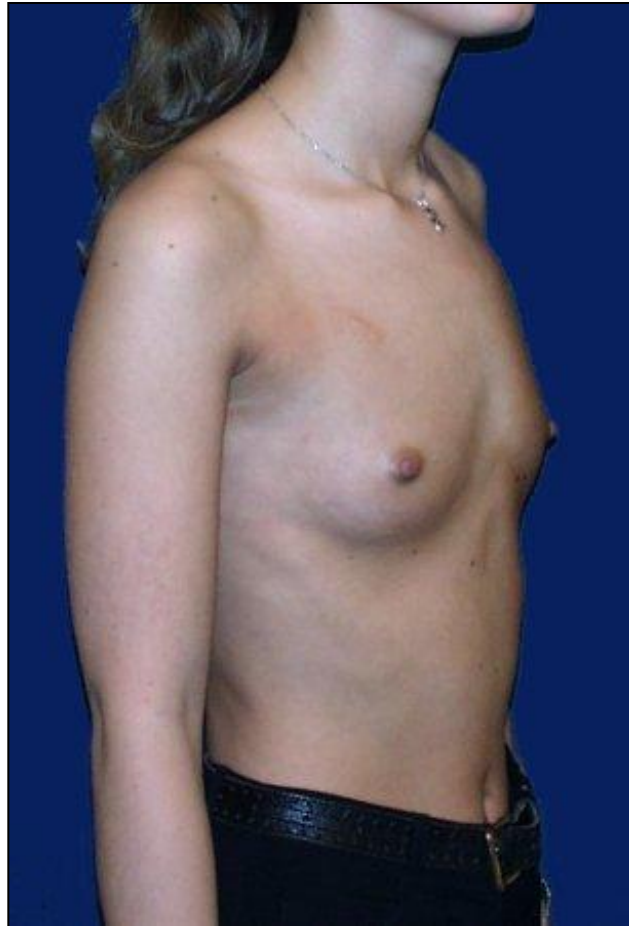

# Plastische chirurgie

## Deelgebieden

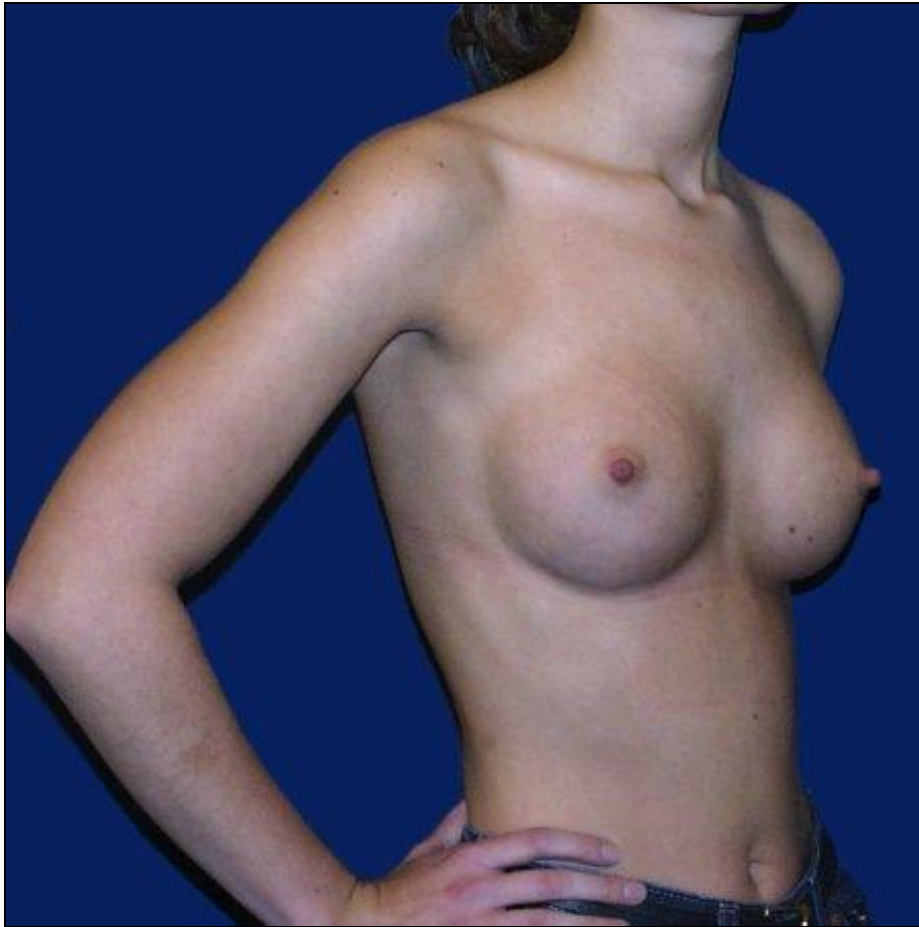
- Algemene plastische
- Reconstructieve chirurgie
- Micro-chirurgie
- Aesthetische chirurgie
- Hand- en pols chirurgie

# Wat is Plastische Chirurgie?



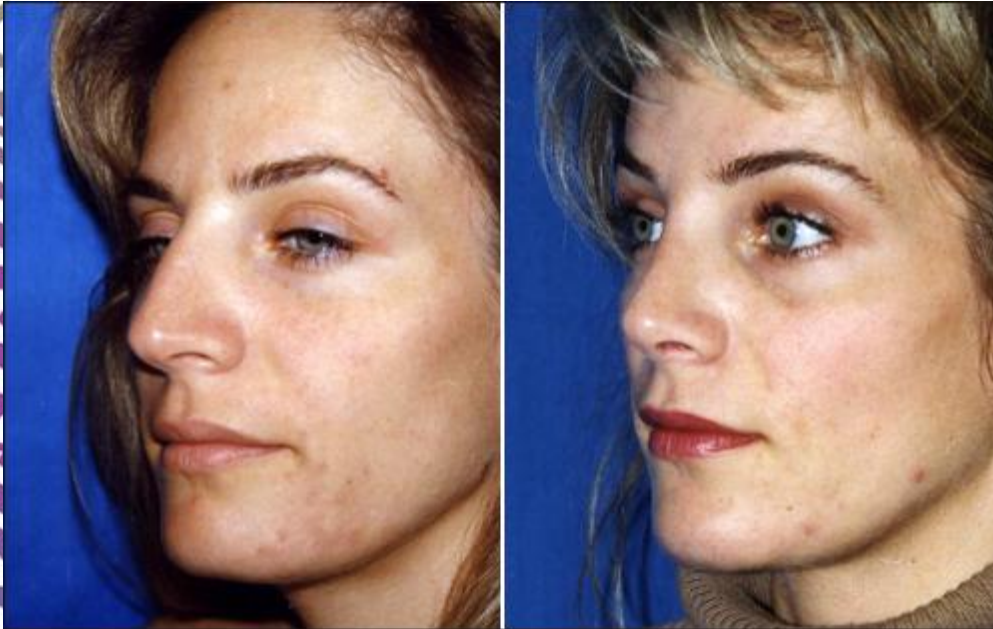Alex Terng, Plastisch Chirurg

# Wat is Plastische Chirurgie?



Borstvergroting

# Wat is Plastische Chirurgie?

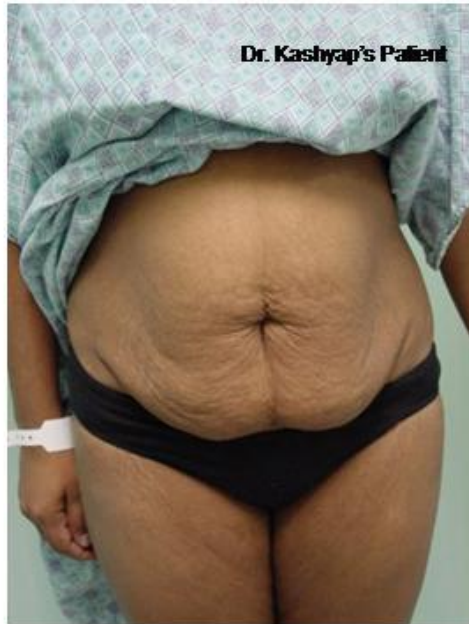

Neuscorrectie

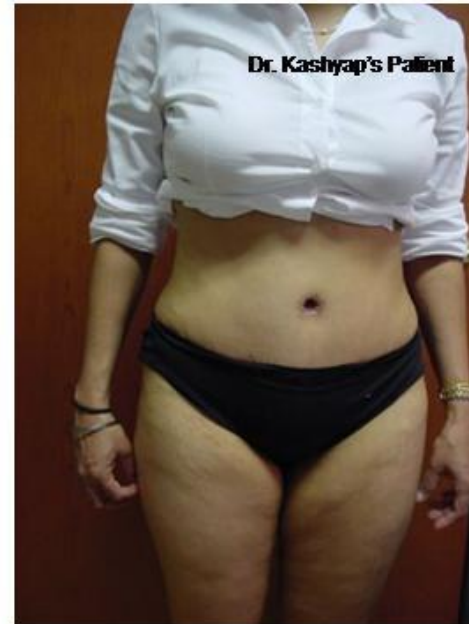

# Wat is Plastische Chirurgie?

## ABDOMINOPLASTY (Tummy Tuck)

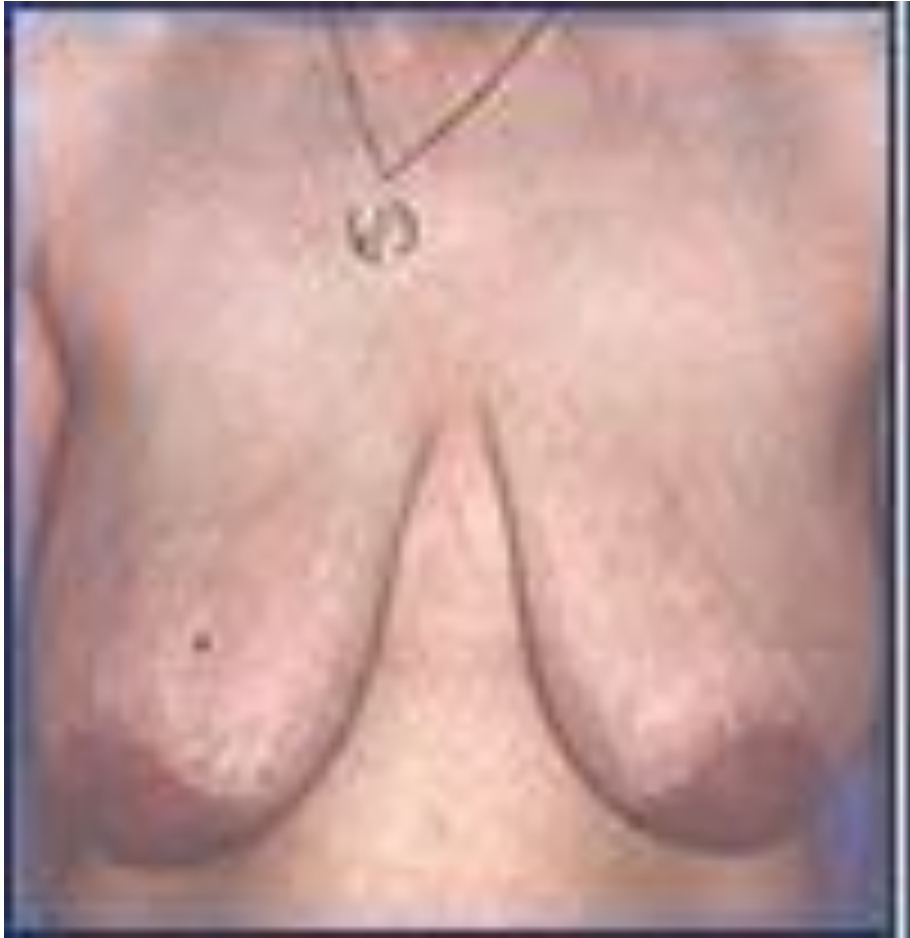

**BEFORE**



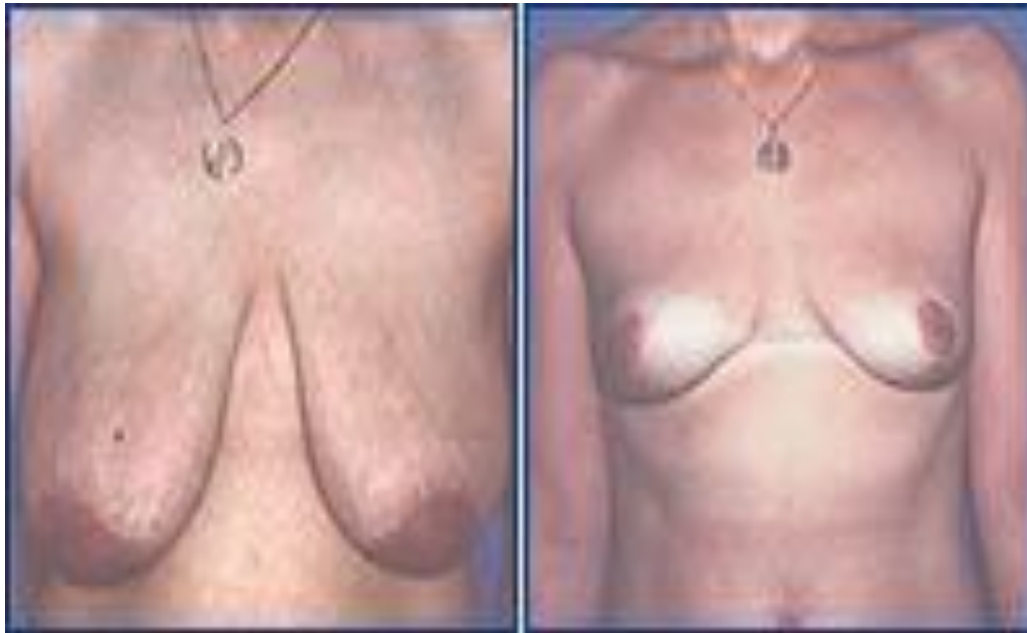**AFTER**

# Wat is Plastische Chirurgie?



- Pijn nek, schouder
- Schaamte
- Smetplekken
- Kleding

# Wat is Plastische Chirurgie?



Borstverkleining-/lift

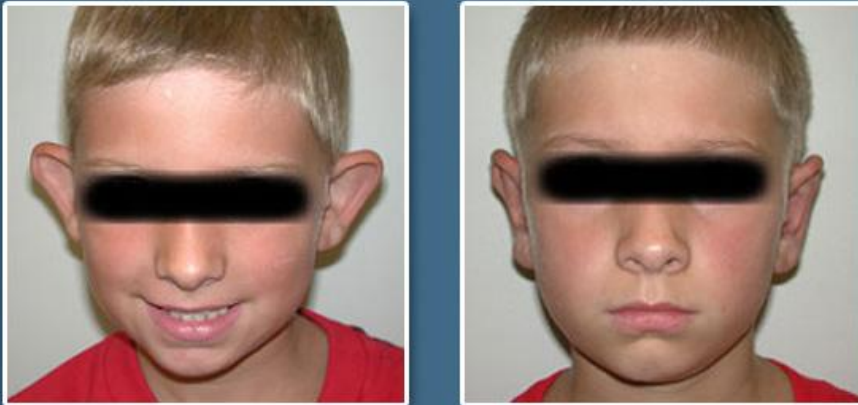

# Wat is Plastische Chirurgie?



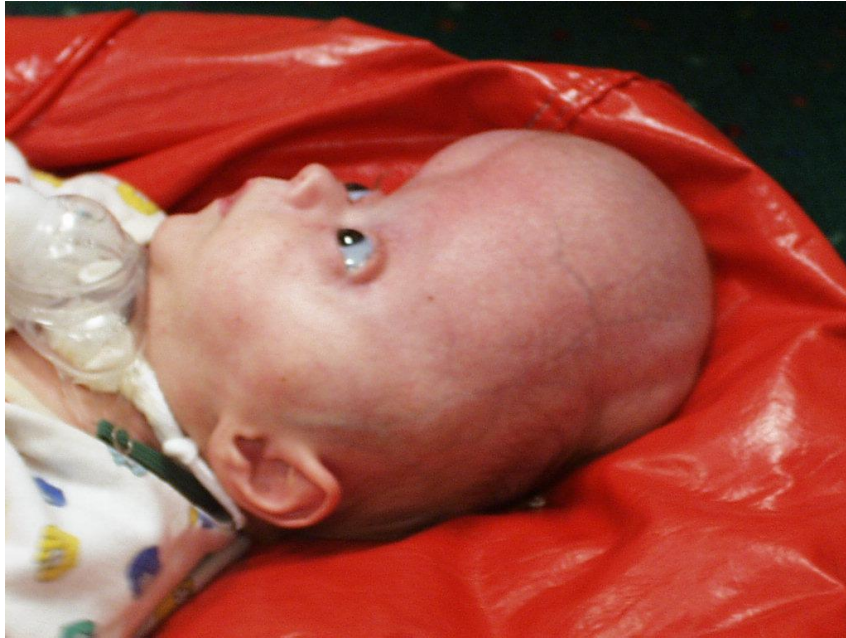Alex Terng, Plastisch Chirurg

# Wat is Plastische Chirurgie?



Afstaande oren

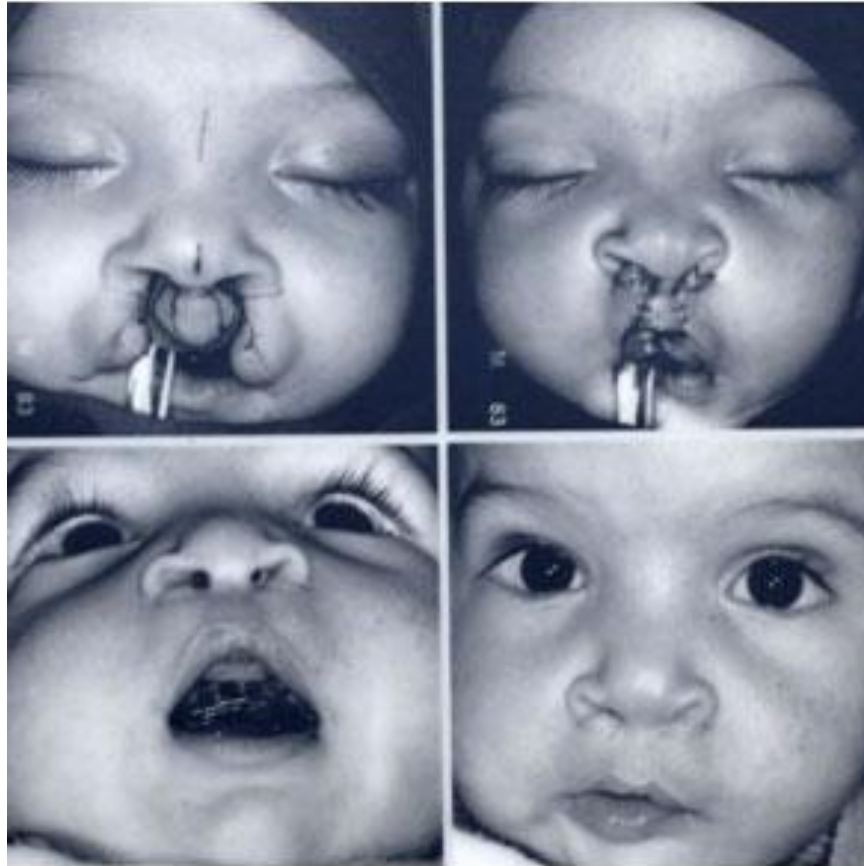# Wat is Plastische Chirurgie?



Craniosynostose  
Schedelvormafwijkingen



# Wat is Plastische Chirurgie?

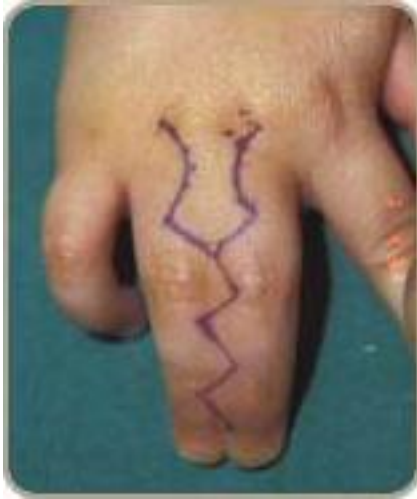

## Schizis:

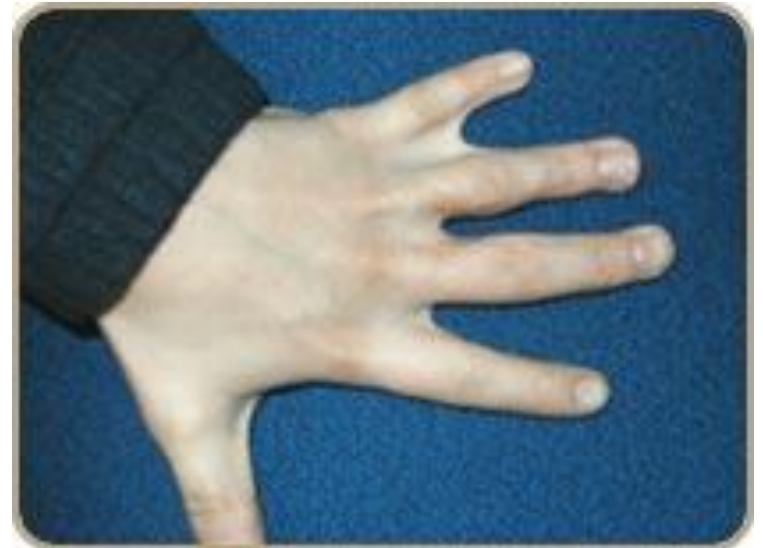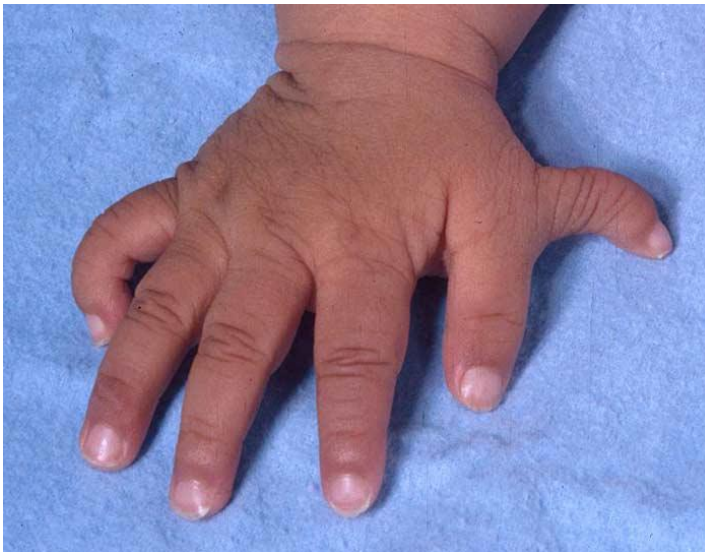- Lipspleet
- Gehemeltesspleet
- Palatum-deficientie



# Wat is Plastische Chirurgie?

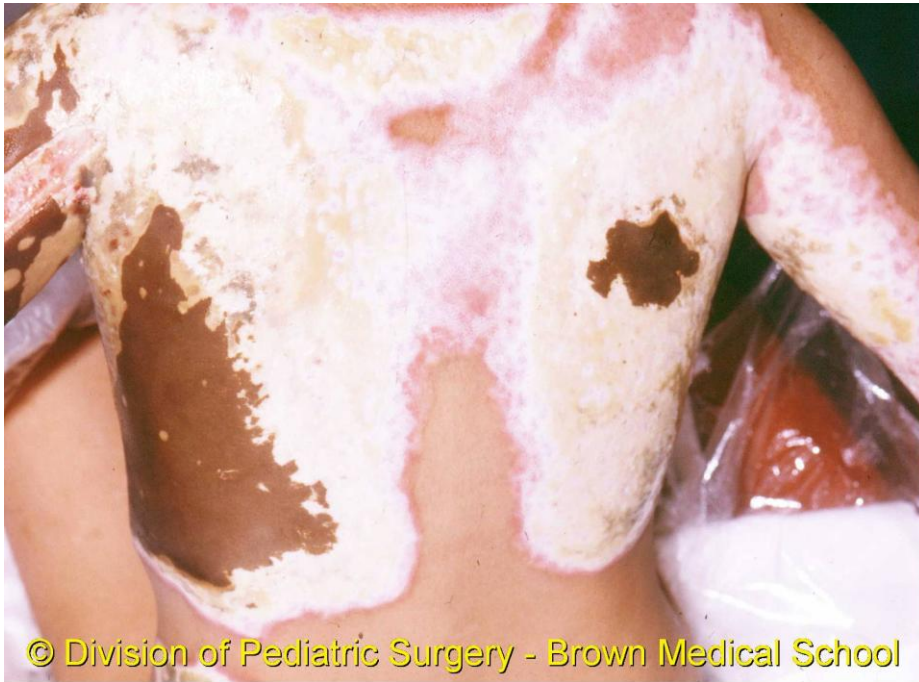

Syndactyly en polydactyly



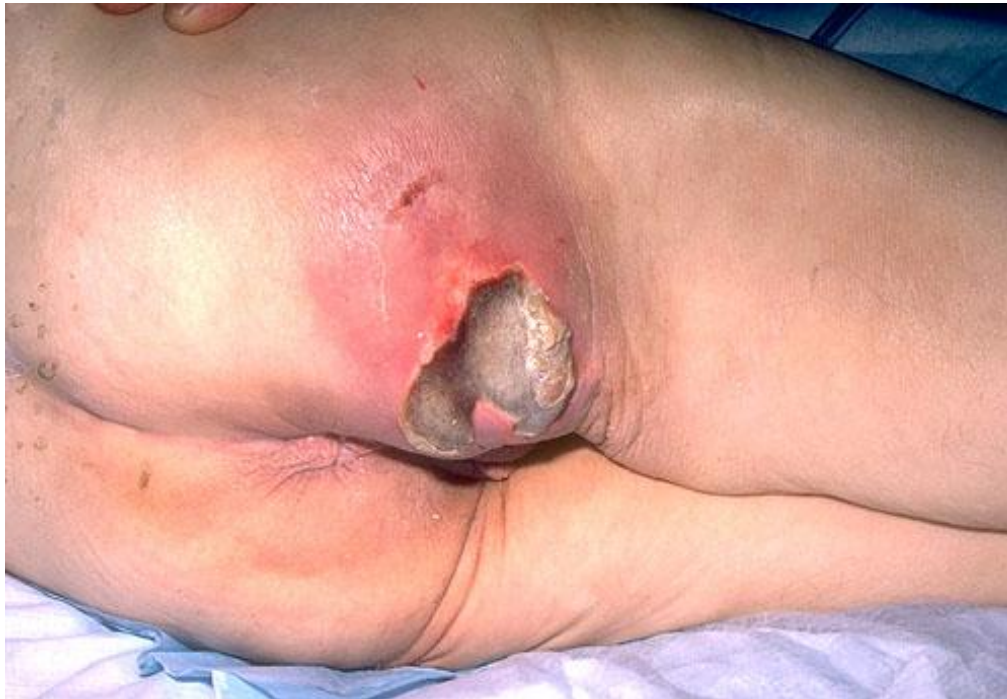Alex Terng, Plastisch Chirurg

# Wat is Plastische Chirurgie?



- 3e graads brandwond rug b kind
- Behandelen met huidtransplantaten

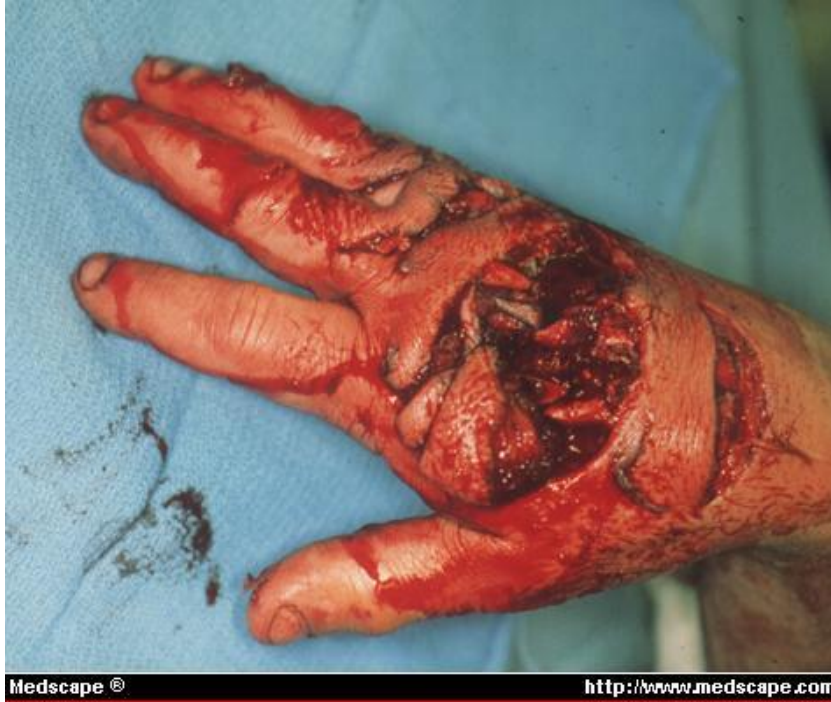# Wat is Plastische Chirurgie?



Decubitis



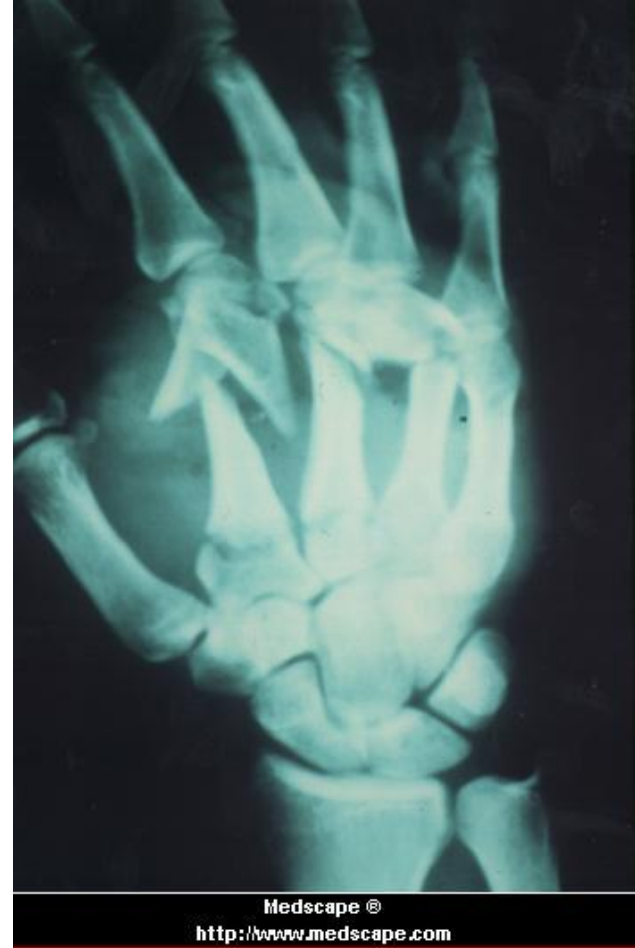# Wat is Plastische Chirurgie?



Crushletsel hand:

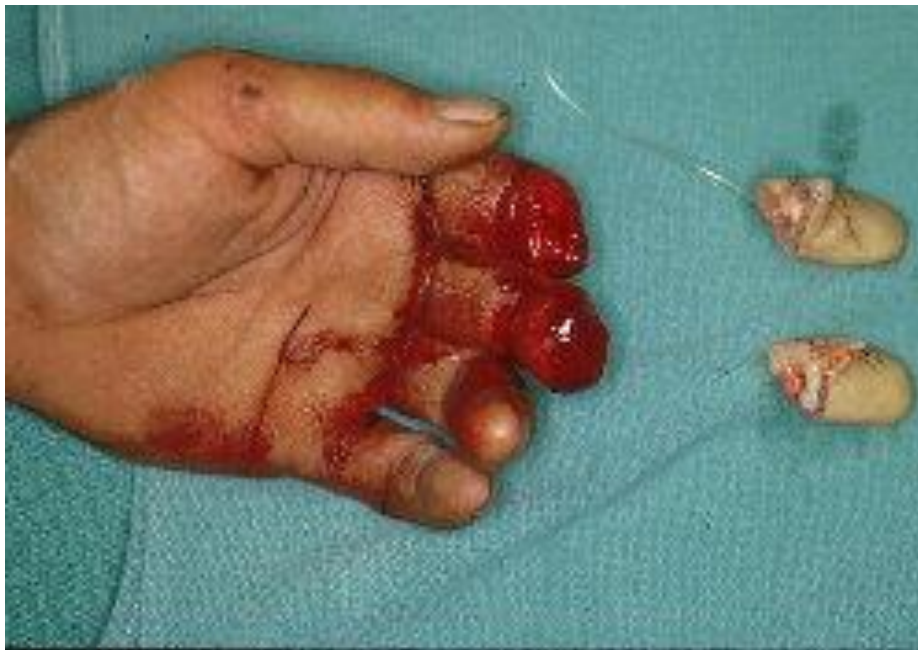- Vaten
- Weke delen
- Pezen
- Zenuwen
- botten

Alex Terng, Plastisch Chirurg



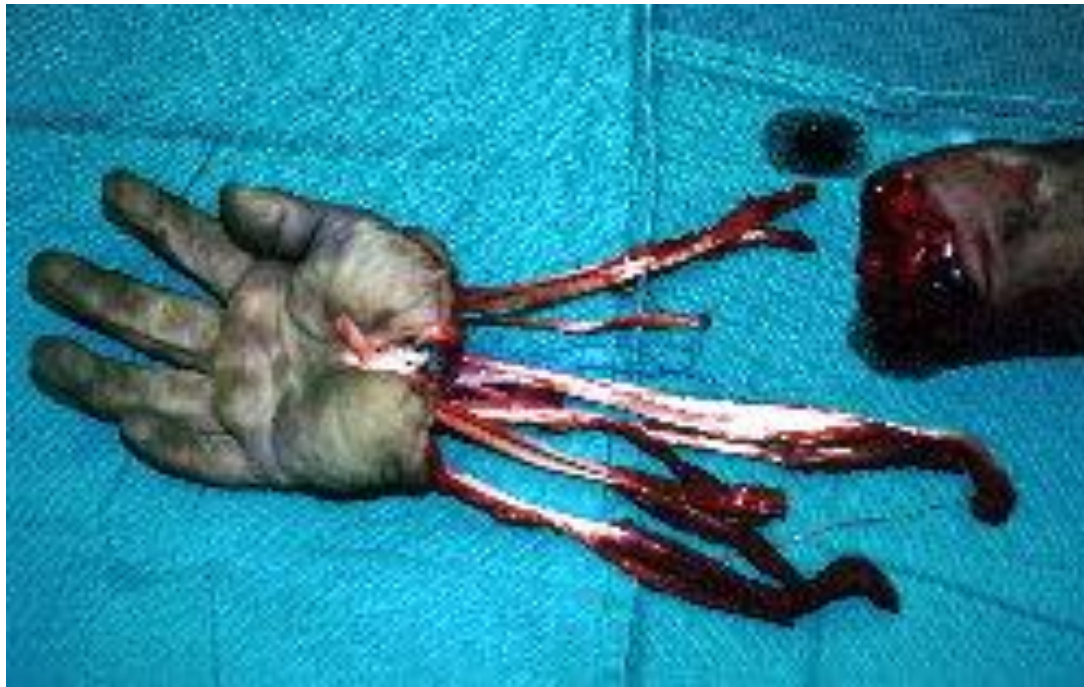

# Wat is Plastische Chirurgie?



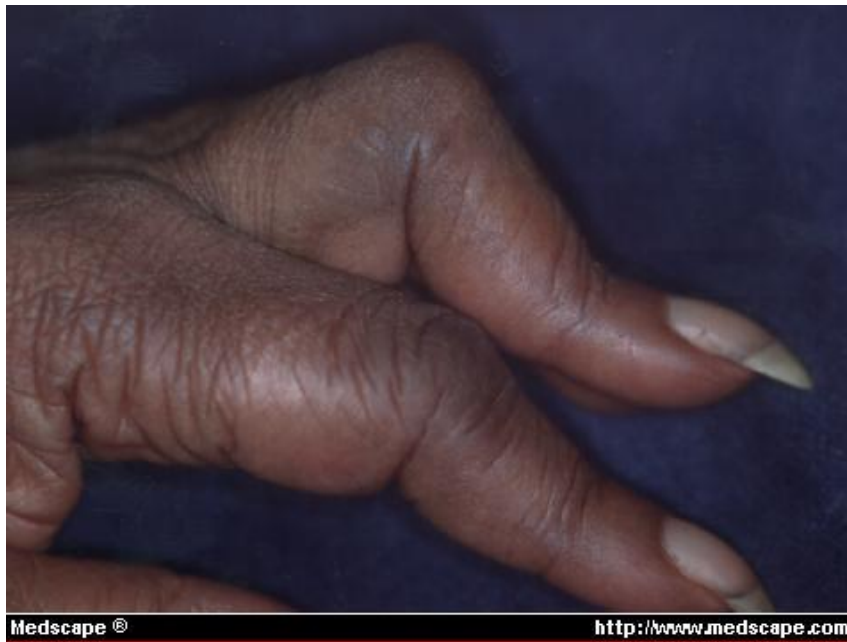Amputaties vingers:  
• Replanteren  
(Micro-chirurgie)

# Wat is Plastische Chirurgie?



Handamputatie  
(Microchirurgie)

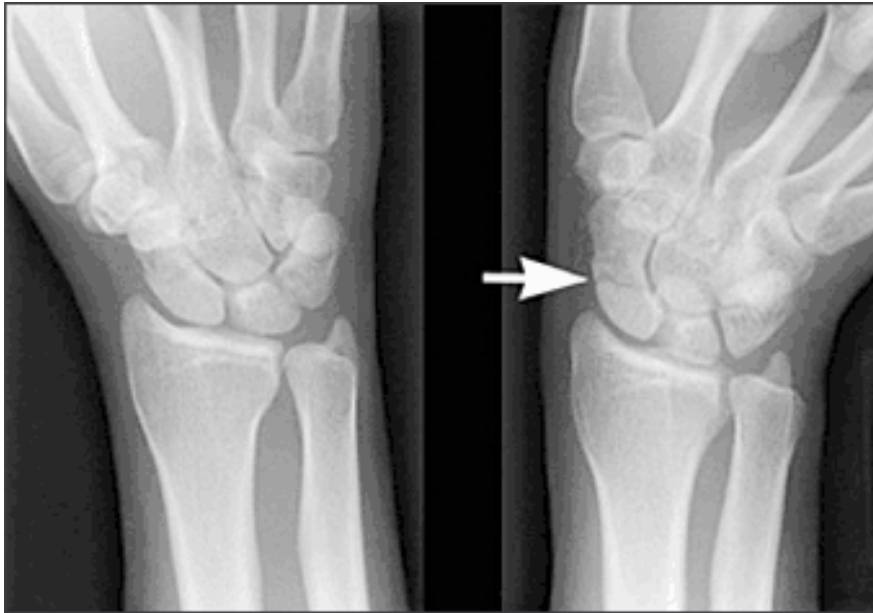# Wat is Plastische Chirurgie?



Boutonniere deformiteit:

- Peesprobleem

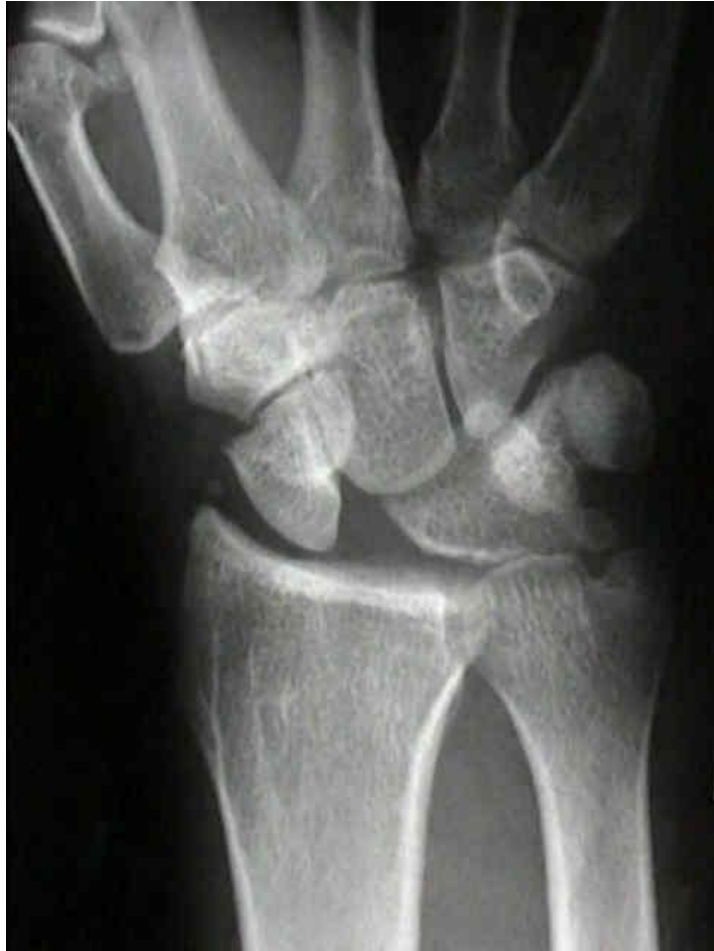# Wat is Plastische Chirurgie?



Scaphoid fractuur



# Wat is Plastische Chirurgie?



Ligamentair letsel pols

# Plastische Chirurgie in Bernhoven



Alex Terng, Plastisch Chirurg

# Plastische Chirurgie in Bernhoven



Bram Keulers



Bas Rysavy



Alex Terng

Your friendly plastic surgeon in the neighbourhood

Alex Terng, Plastisch Chirurg



# Plastische Chirurgie in Bernhoven

## Bram Keulers:

- Algemeen / reconstructief / borst-chirurgie (o.a. reconstructies)
- Aesthetisch
- Hand –en pols

## Bas Rysavy:

- Algemeen / reconstructief / borst-chirurgie (o.a. reconstructies)
- Aesthetisch

## Alex Terng:

- Algemeen / reconstructief
- Hand- en pols





# Plastische Chirurgie in Bernhoven

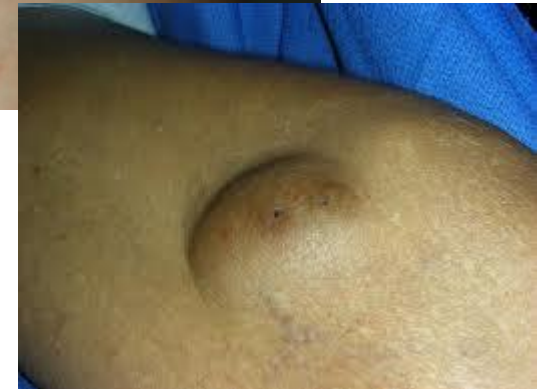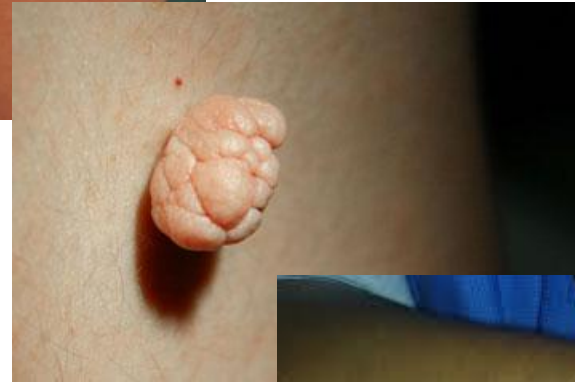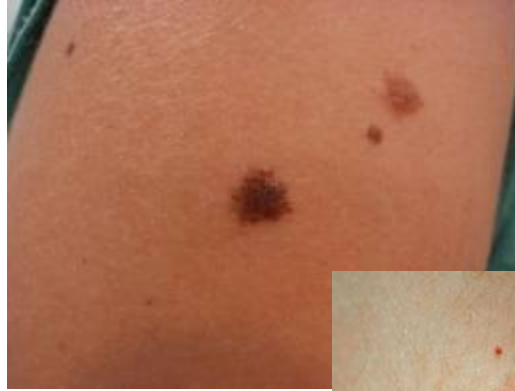- Algemene Plastische Chirurgie
    - Huidtumoren
    - Huiddefecten
    - Huidtekort na letsel
    - Littekencorrecties
    - Ooglidcorrecties
    - Buikwandcorrecties
- Etc etc

# Plastische Chirurgie in Bernhoven

Huidtumoren:

Benigne:

- Naevi
- Fibromen
- Verrucae sebaceae
- Lipomen
- Atheromen

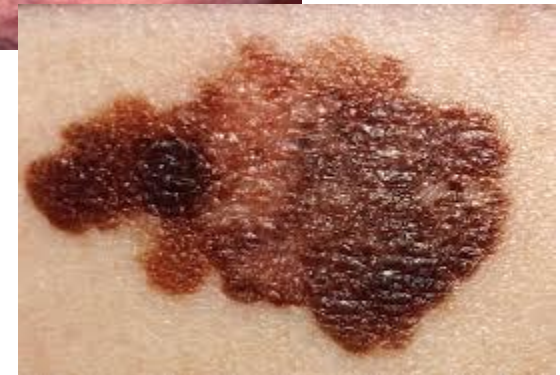
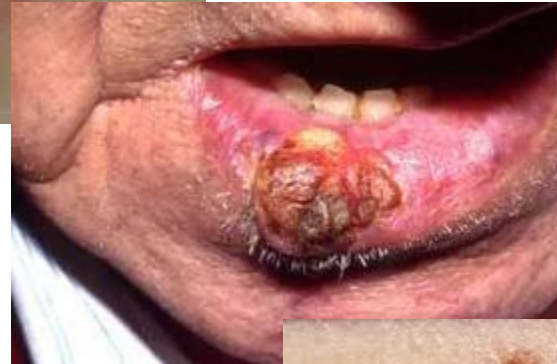
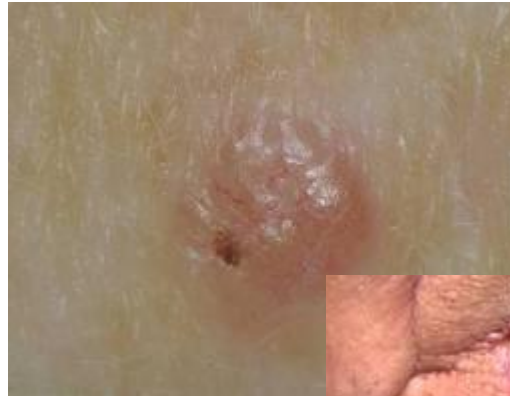# Plastische Chirurgie in Bernhoven

Huidtumoren:

Maligne:

- M. Bowen
- BCC
- PCC
- Melanoom





# Plastische Chirurgie in Bernhoven

- Reconstructieve Chirurgie
  - Borstreconstructies na mamma ca
  - Reconstructies na tumor-excisies
  - Defecten
  - Decubitis
  - Zenuw herstel / transpositiesEtc etc



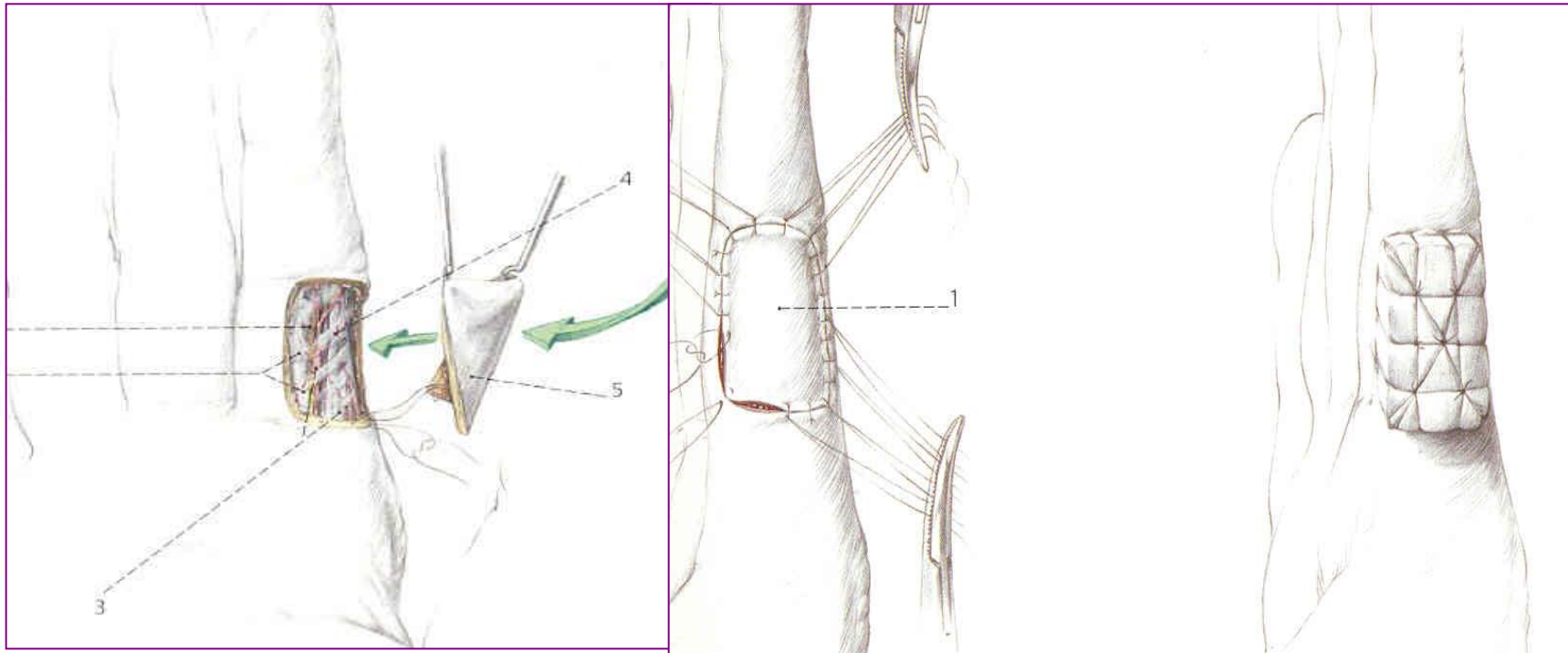


# Reconstructieve chirurgie

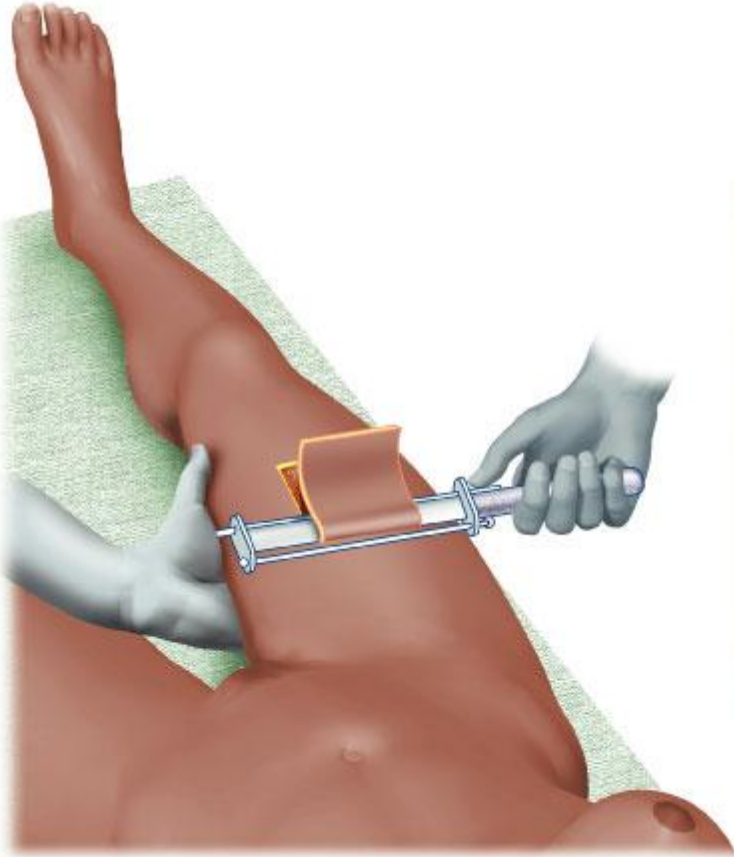
- Correctie van defect / weefsel tekort
- Correctie / behoud van functie
- Reconstructieve ladder
  - Primair/VHT
  - Lokale oplossing (huid/spier/expansie)
  - Gesteeld van afstand (huid/spier)
  - Vrij van afstand (huid/spier)

# Reconstructieve chirurgie

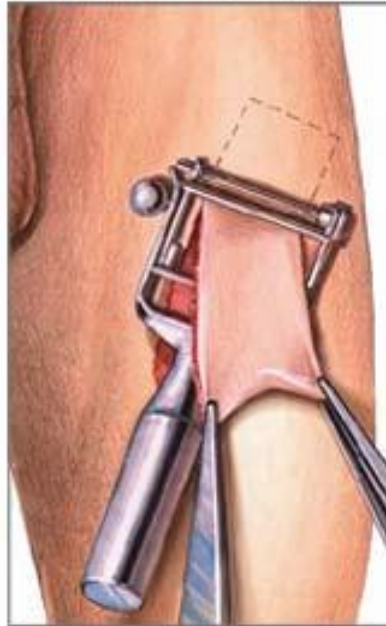## Voorbeeld VHT



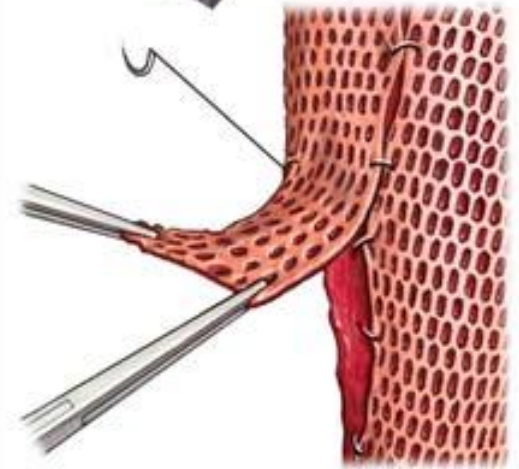
# Reconstructieve chirurgie



Graft taken from patient's healthy skin

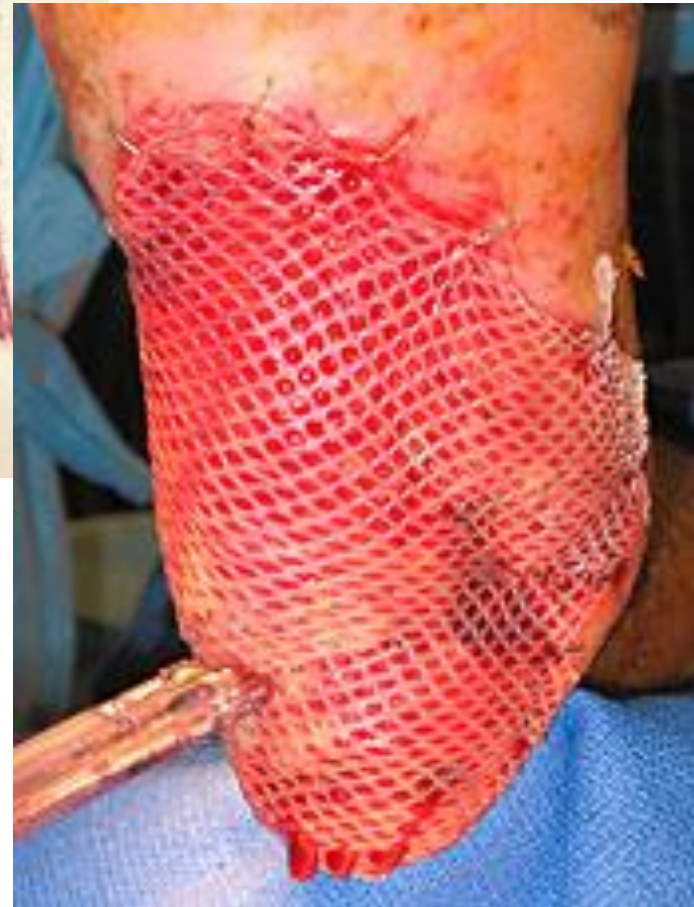
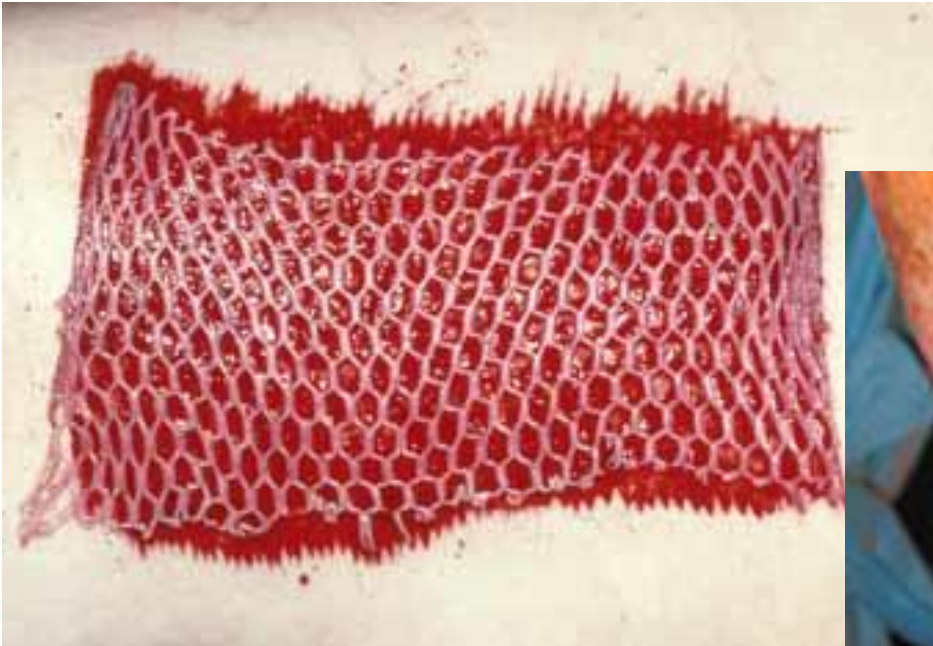
Skin is meshed to cover a large wound





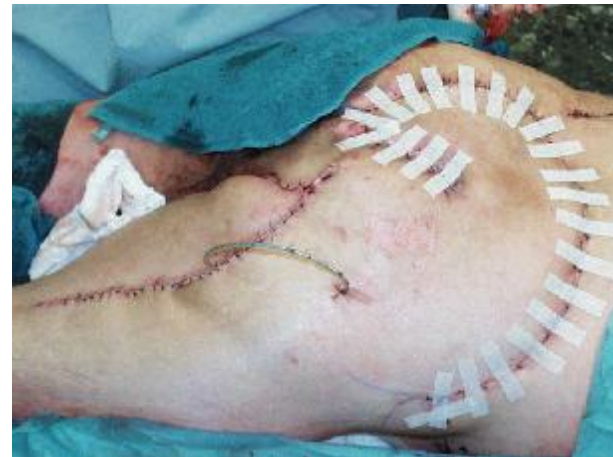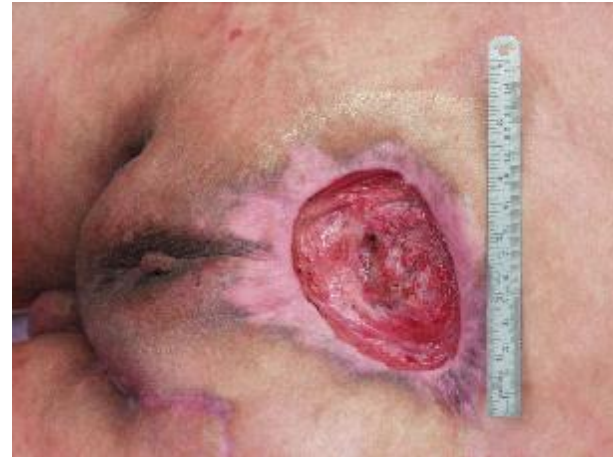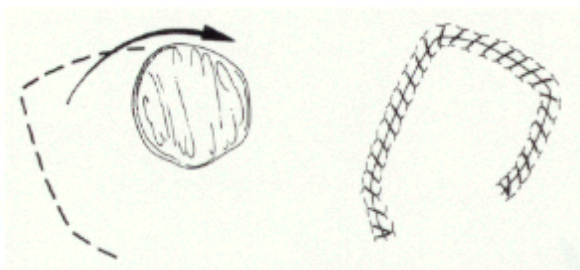
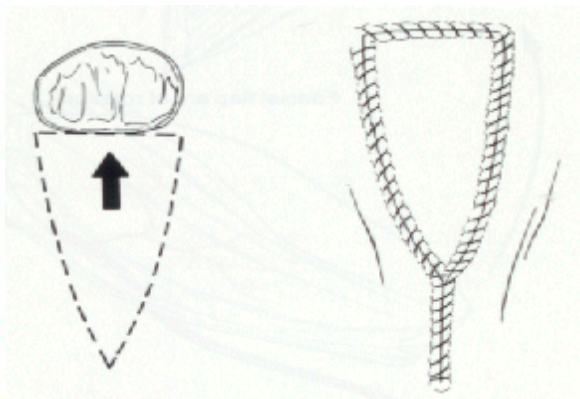
# Reconstructieve chirurgie



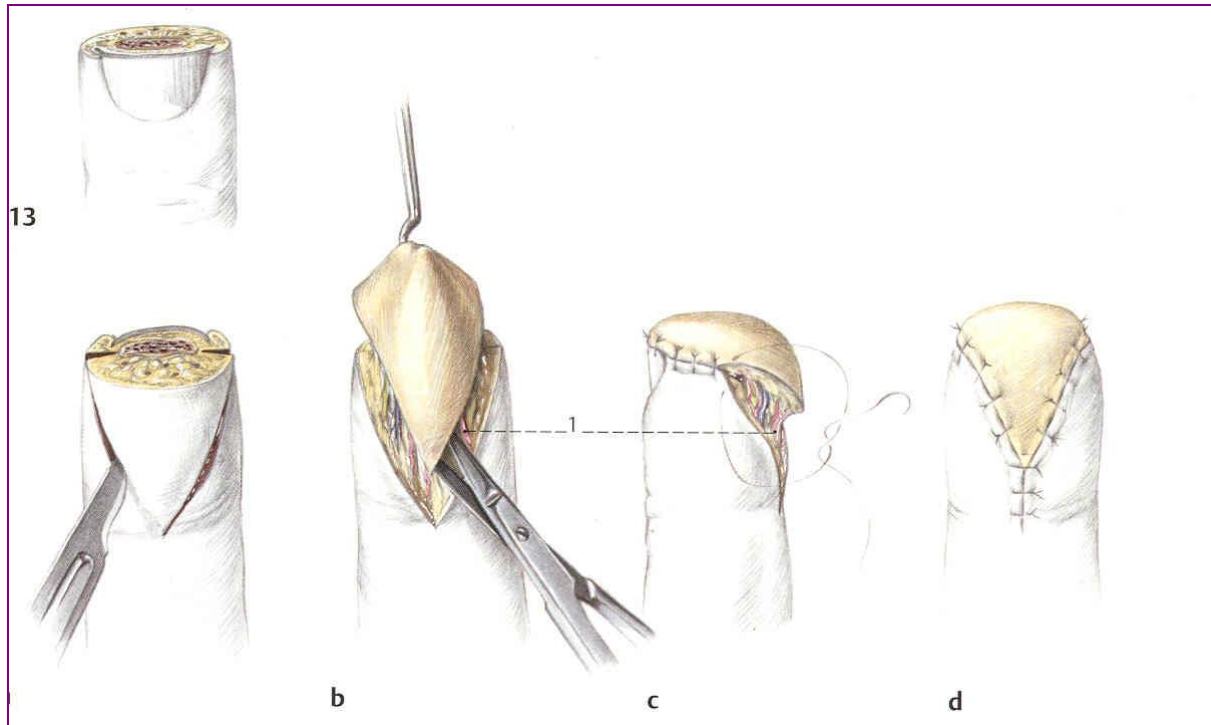


# Reconstructieve chirurgie

Voorbeeld Locale lap

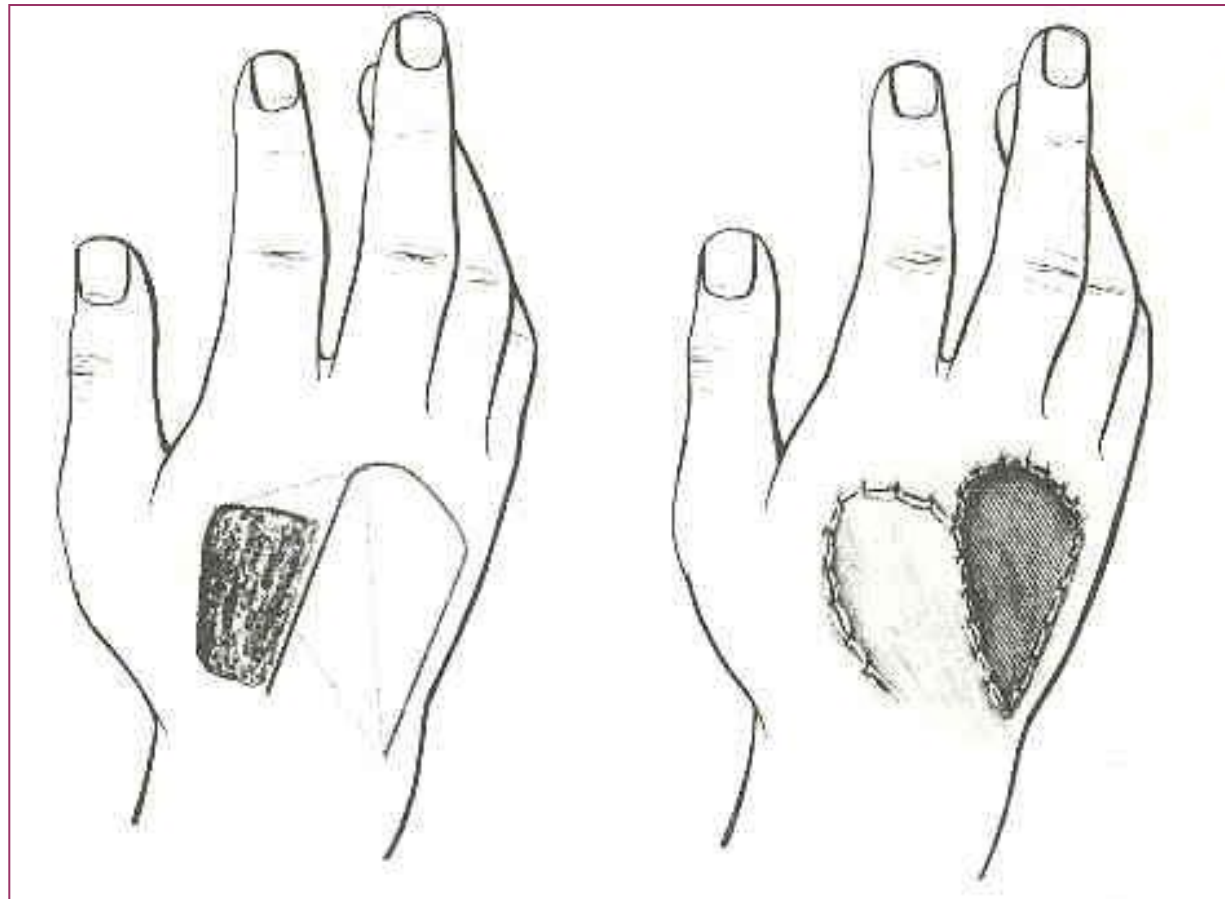


# Reconstructieve chirurgie




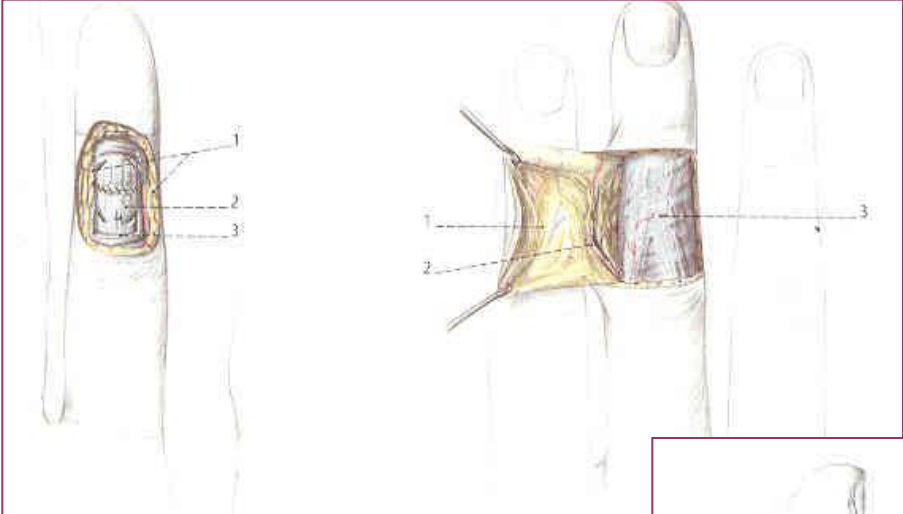
V-Y plastiek [Kutler]

# Reconstructieve chirurgie



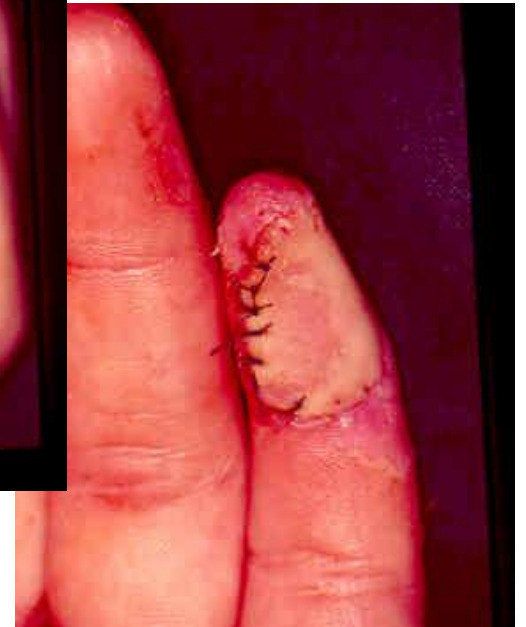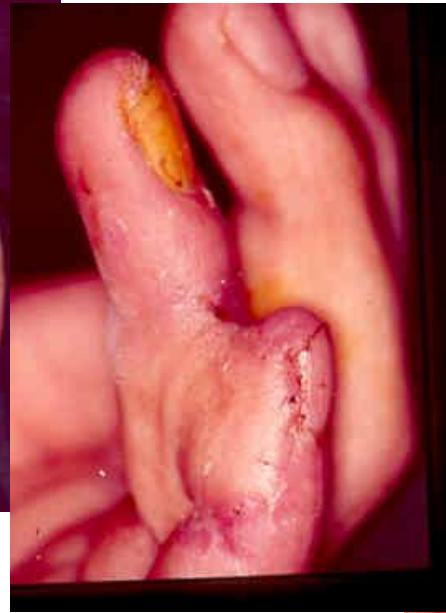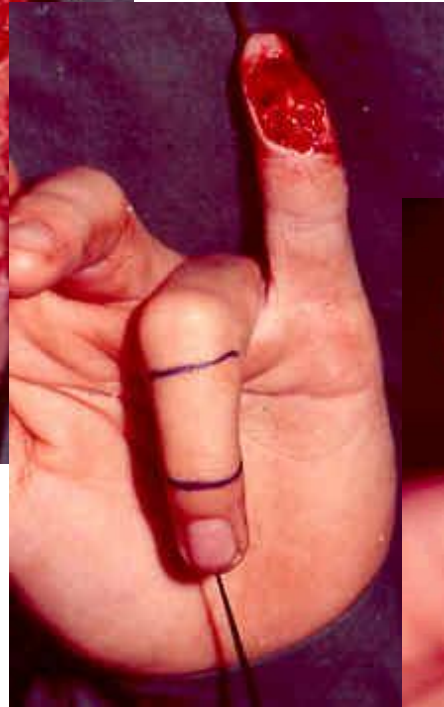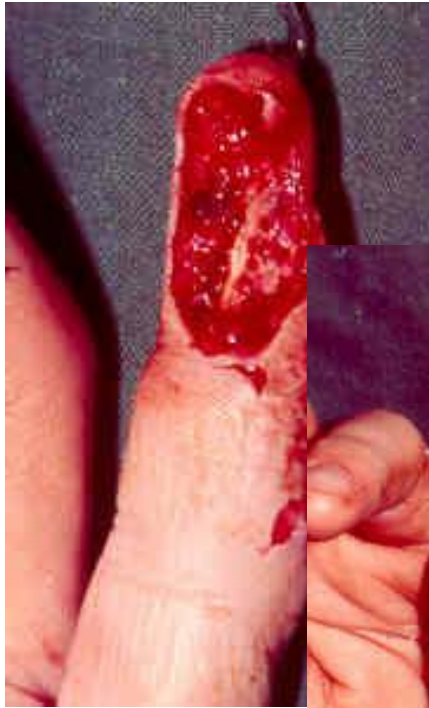Transpositielap

# Reconstructieve chirurgie



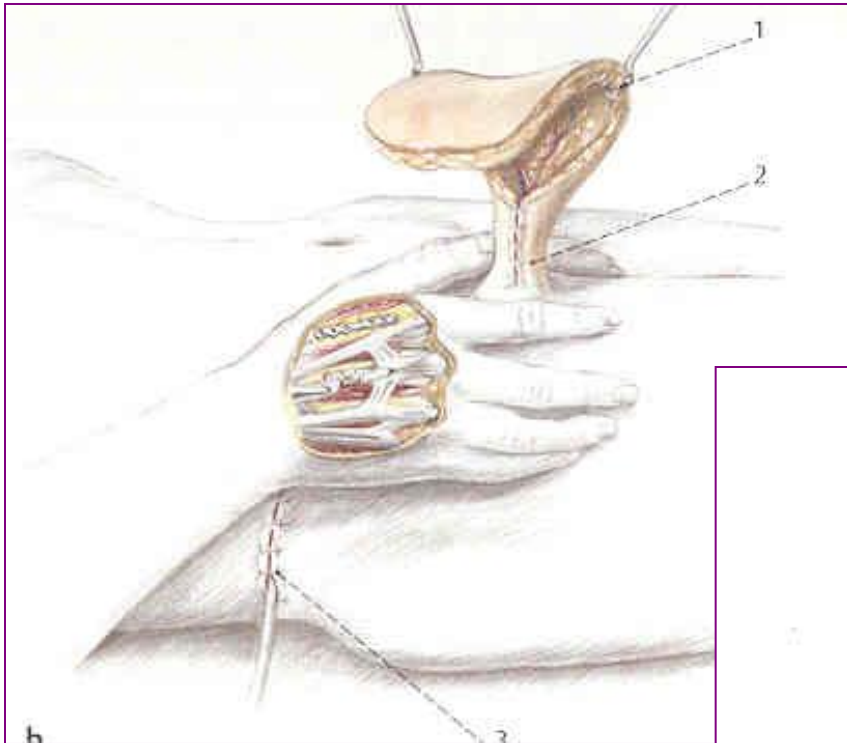


# Reconstructieve chirurgie

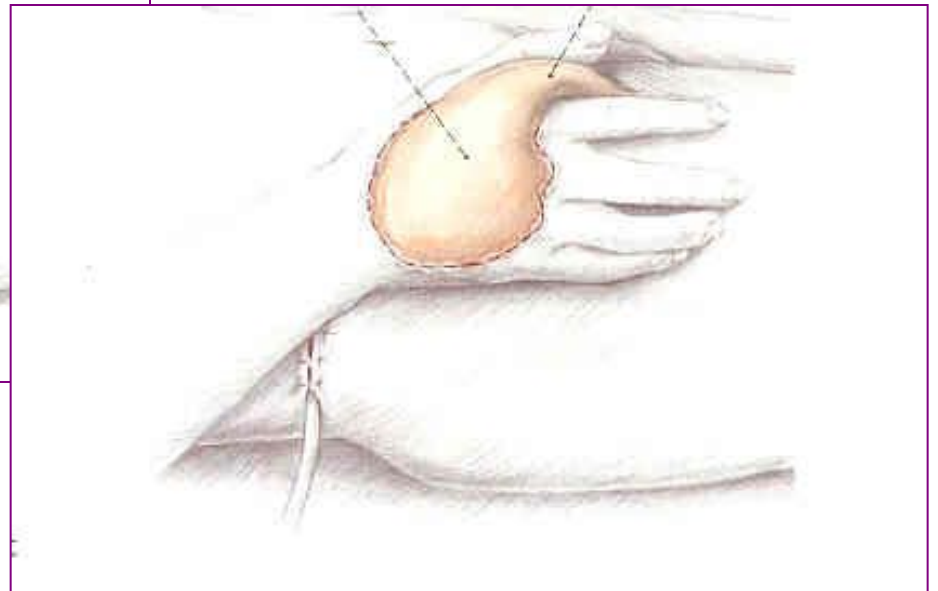

Cross finger flap

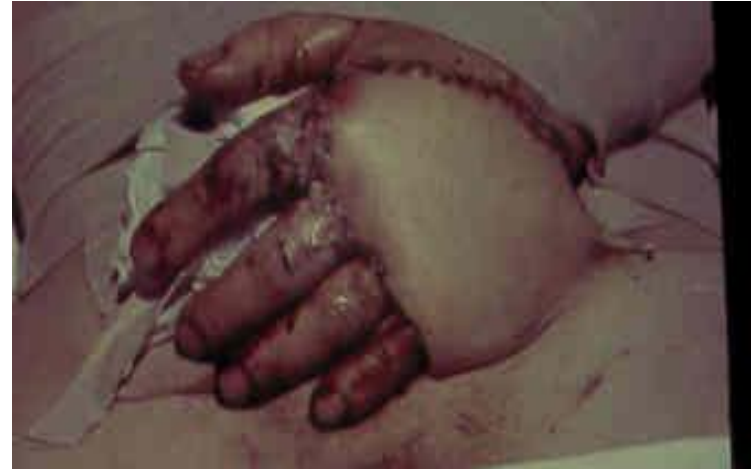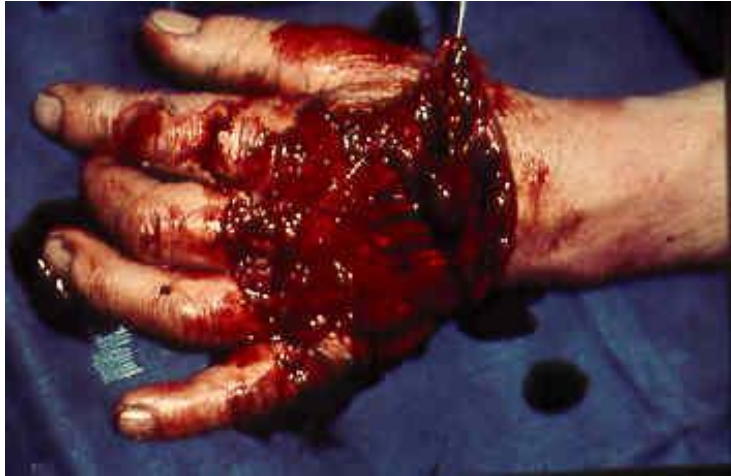# Reconstructieve chirurgie



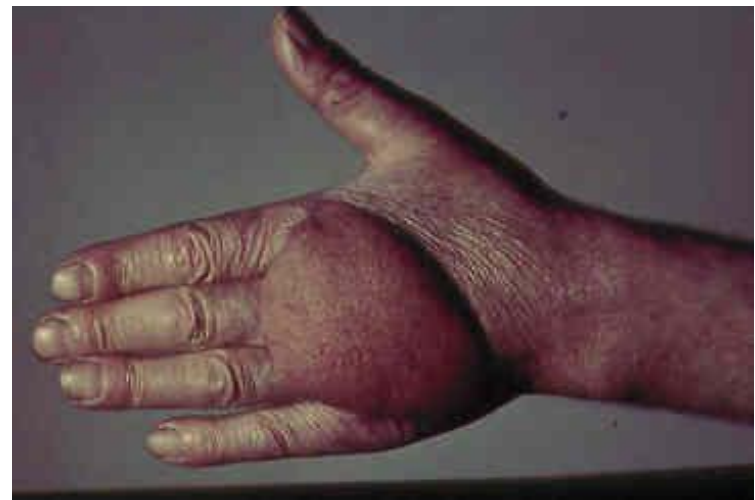Lieslap



# Reconstructieve chirurgie

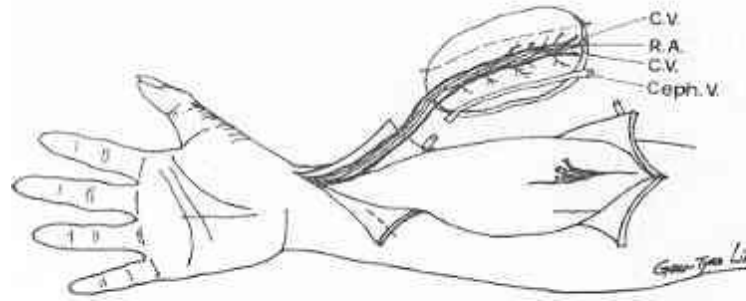


Buiklap

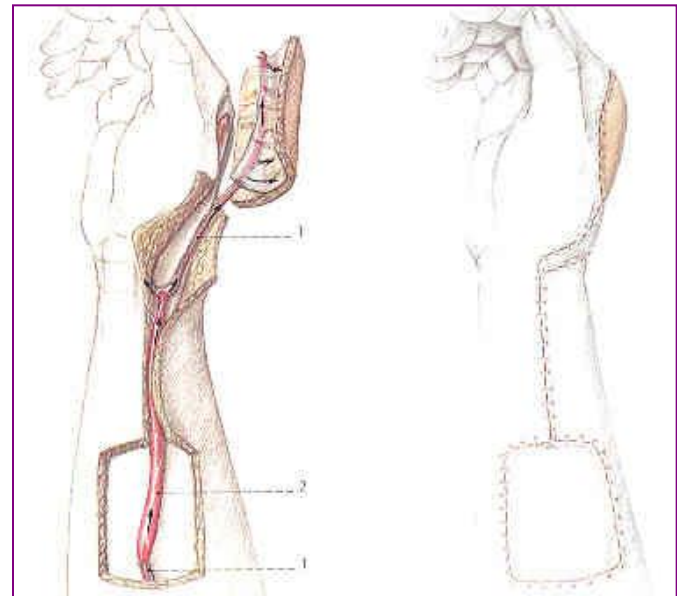
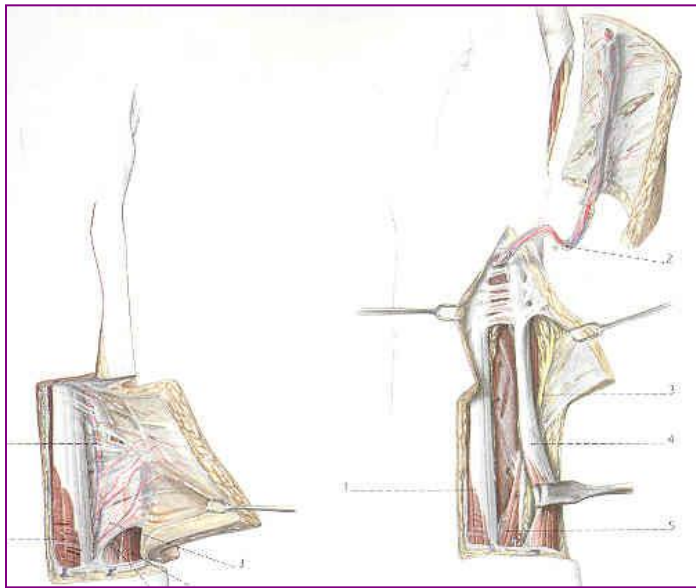




# Reconstructieve chirurgie

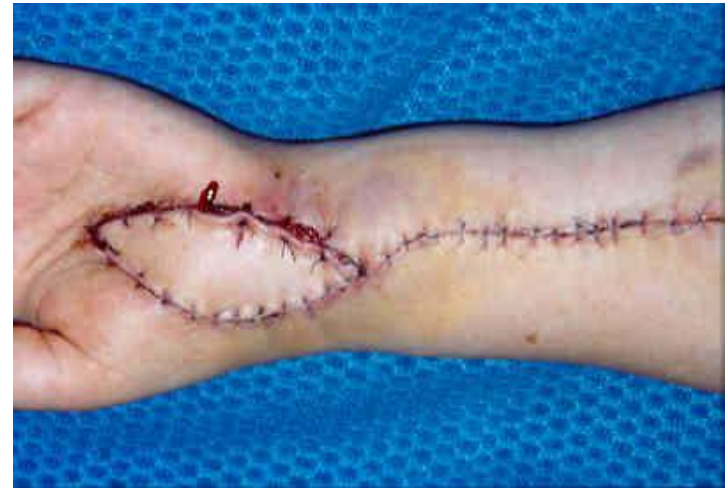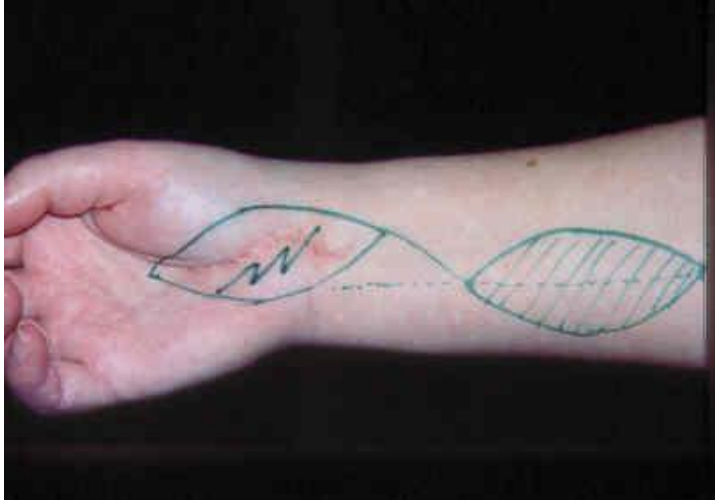


## Radialis-onderarmlap

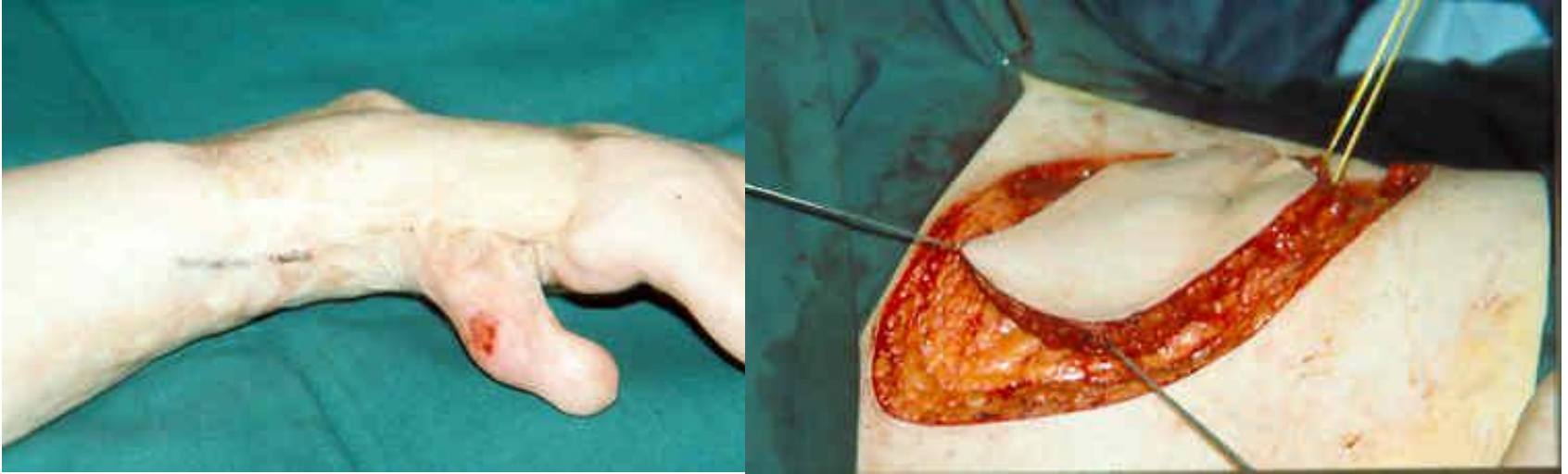




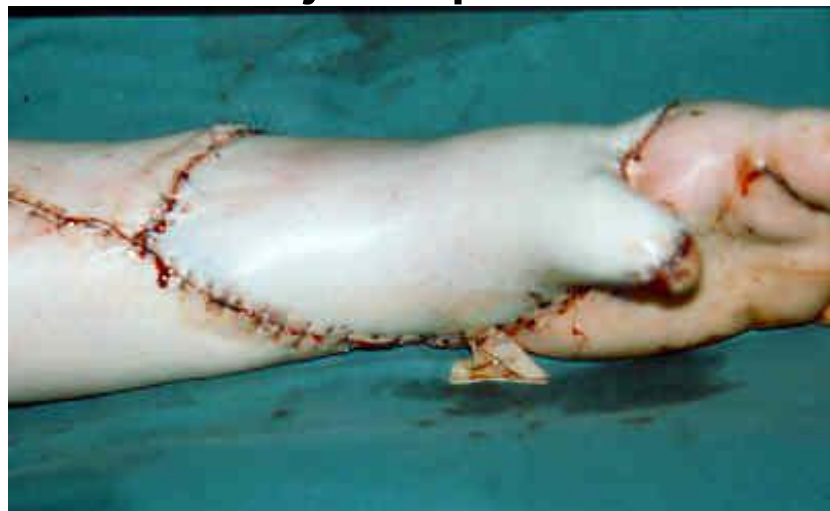
# Reconstructieve chirurgie



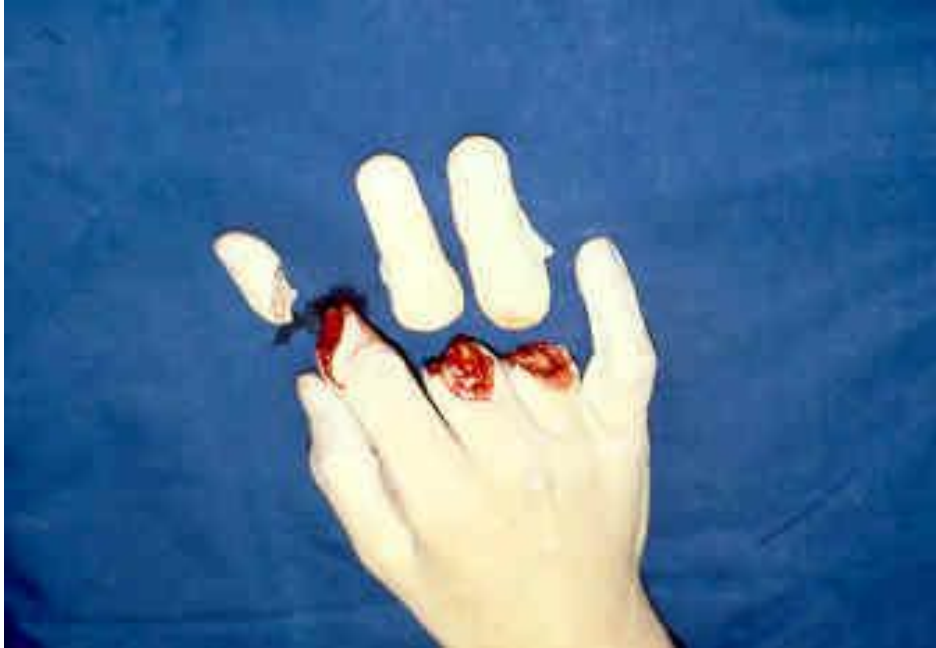# Reconstructieve chirurgie



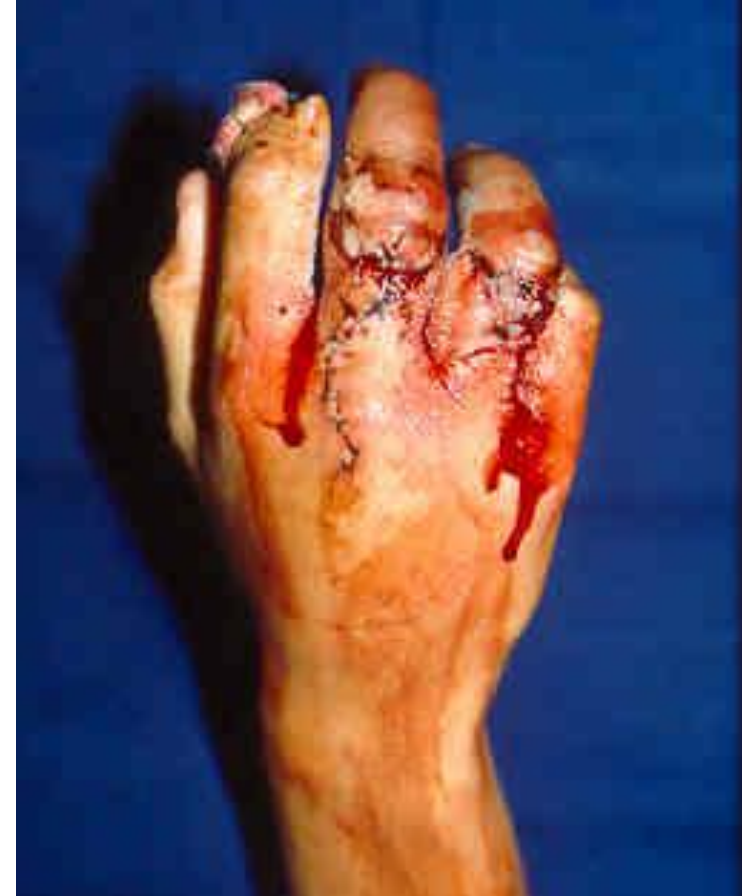Vrije lap



# Replantatie



amputaat in plastic  
zak op water + ijs





# Plastische Chirurgie in Bernhoven

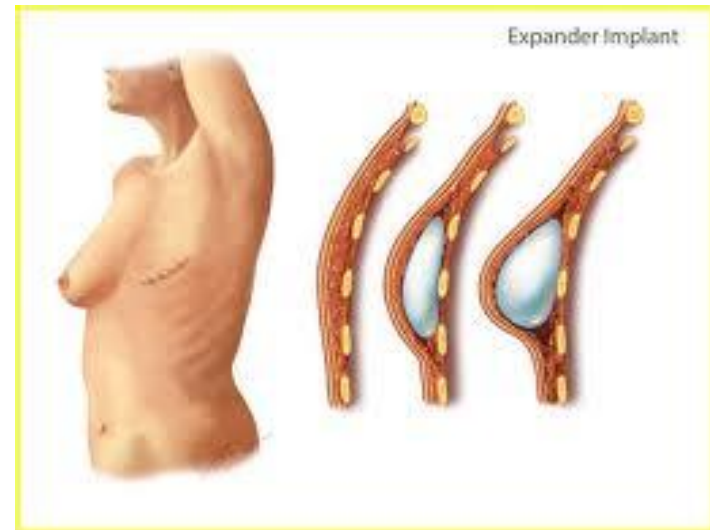
## Borst-reconstructies:

- Prothese
- TE, gevolgd door een prothese
- Weefselverplaatsing met of zonder prothese

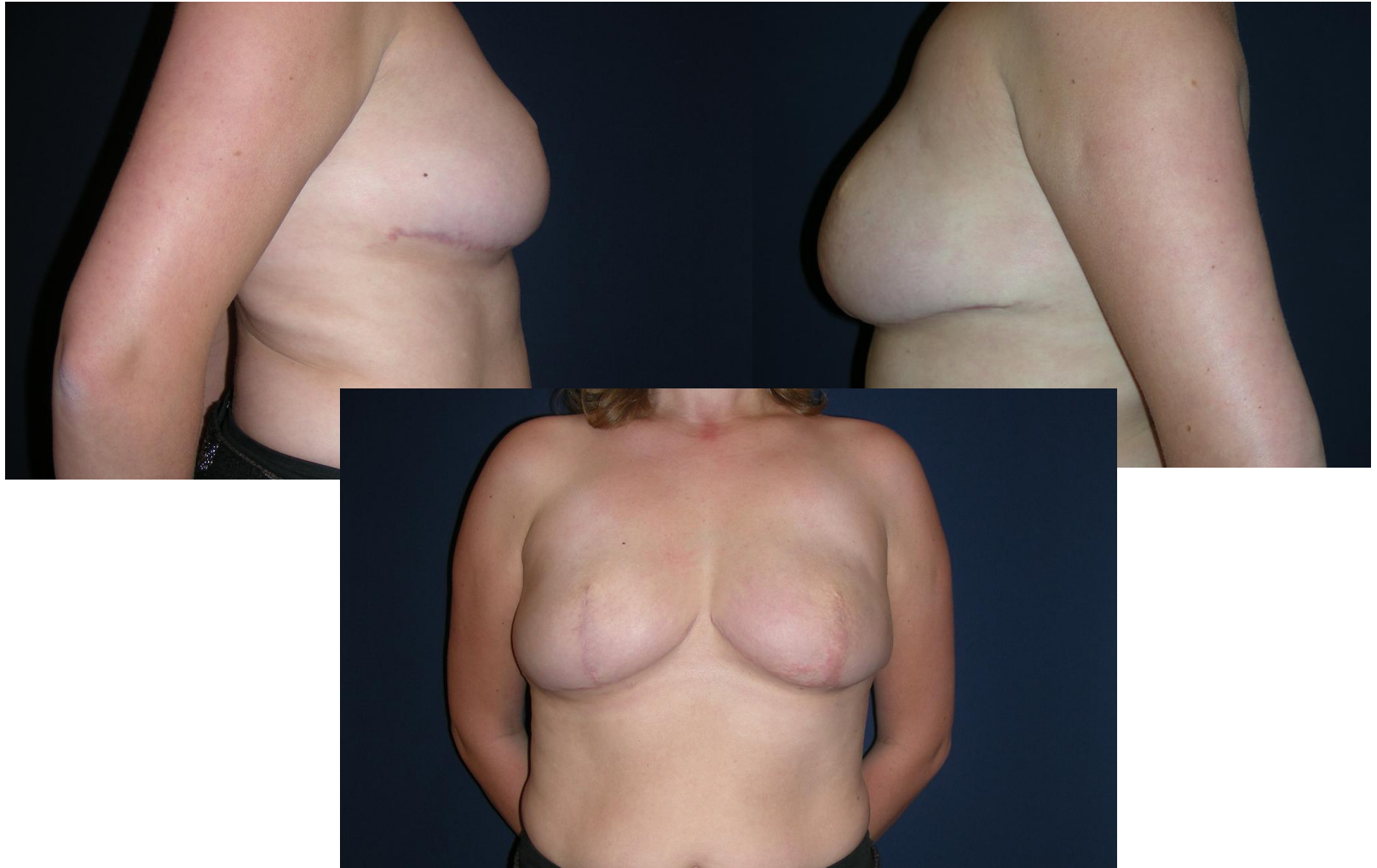

# Plastische Chirurgie in Bernhoven

## Borstreconstructie met expansie

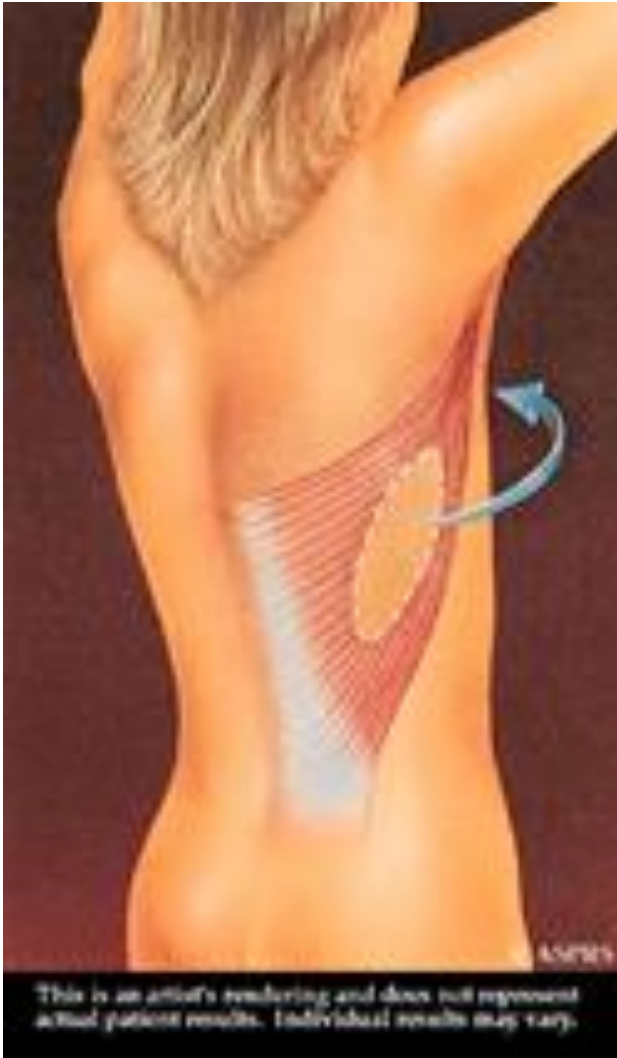

# Plastische Chirurgie in Bernhoven

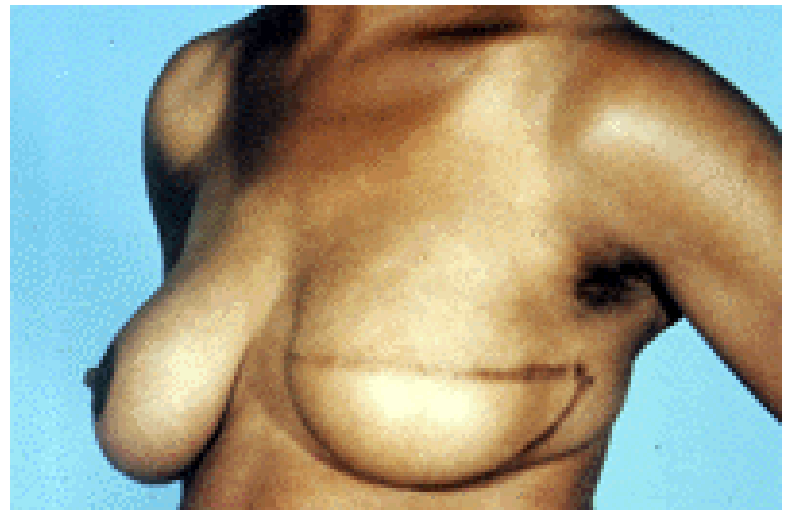
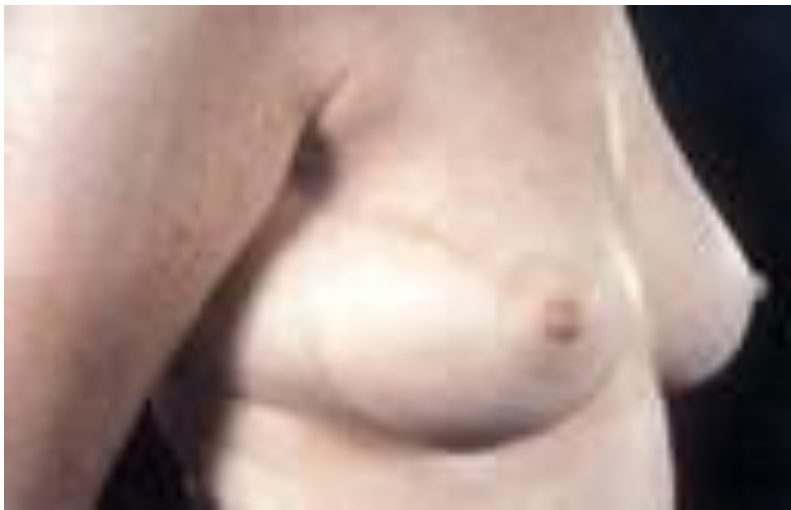

Alex Terng, Plastisch Chirurg

# Weefselverplaatsing



# Latissimus Dorsi



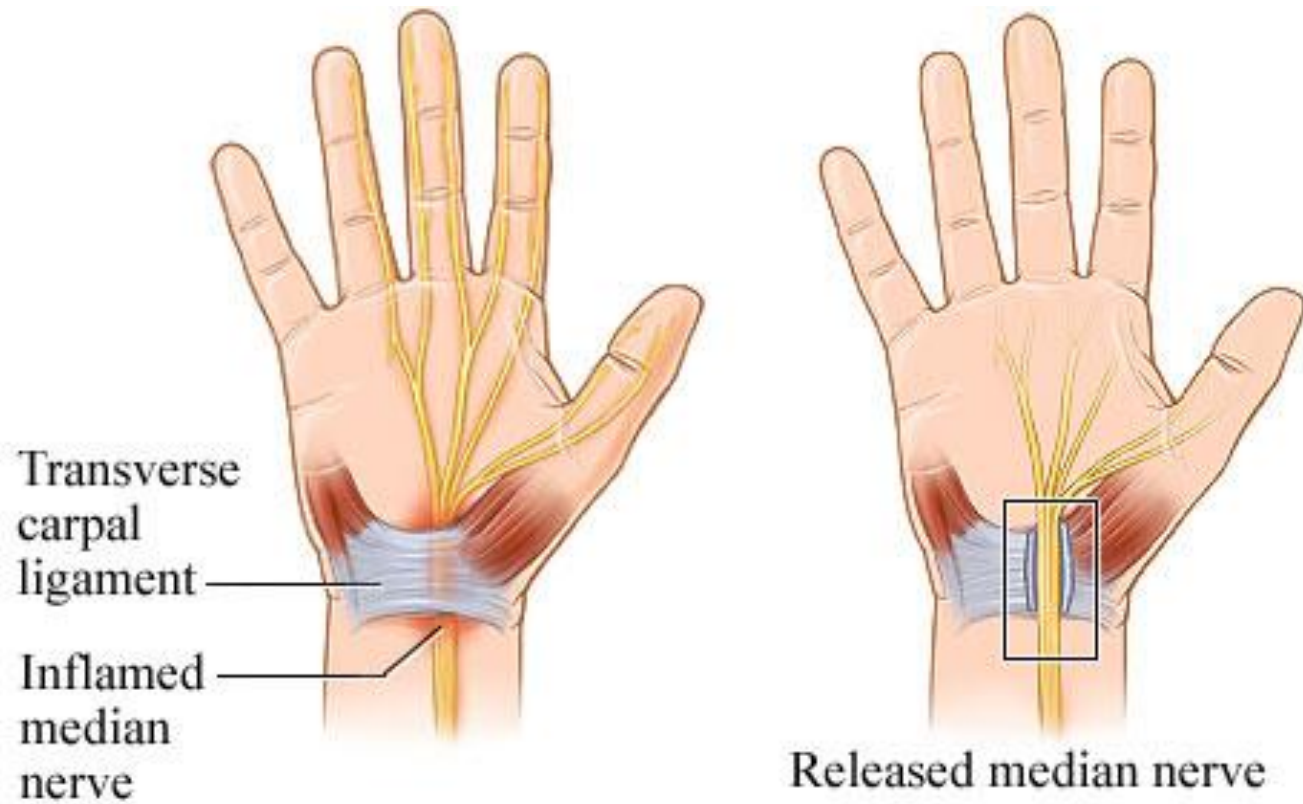




# Plastische Chirurgie in Bernhoven

- Hand- en pols chirurgie
  - Ganglion
  - CTS / Ulnaris
  - TVS / Quervain
  - Dupuytren
  - Trauma
  - Pols laesies
  - Reuma chirurgieEtc etc

# CTS



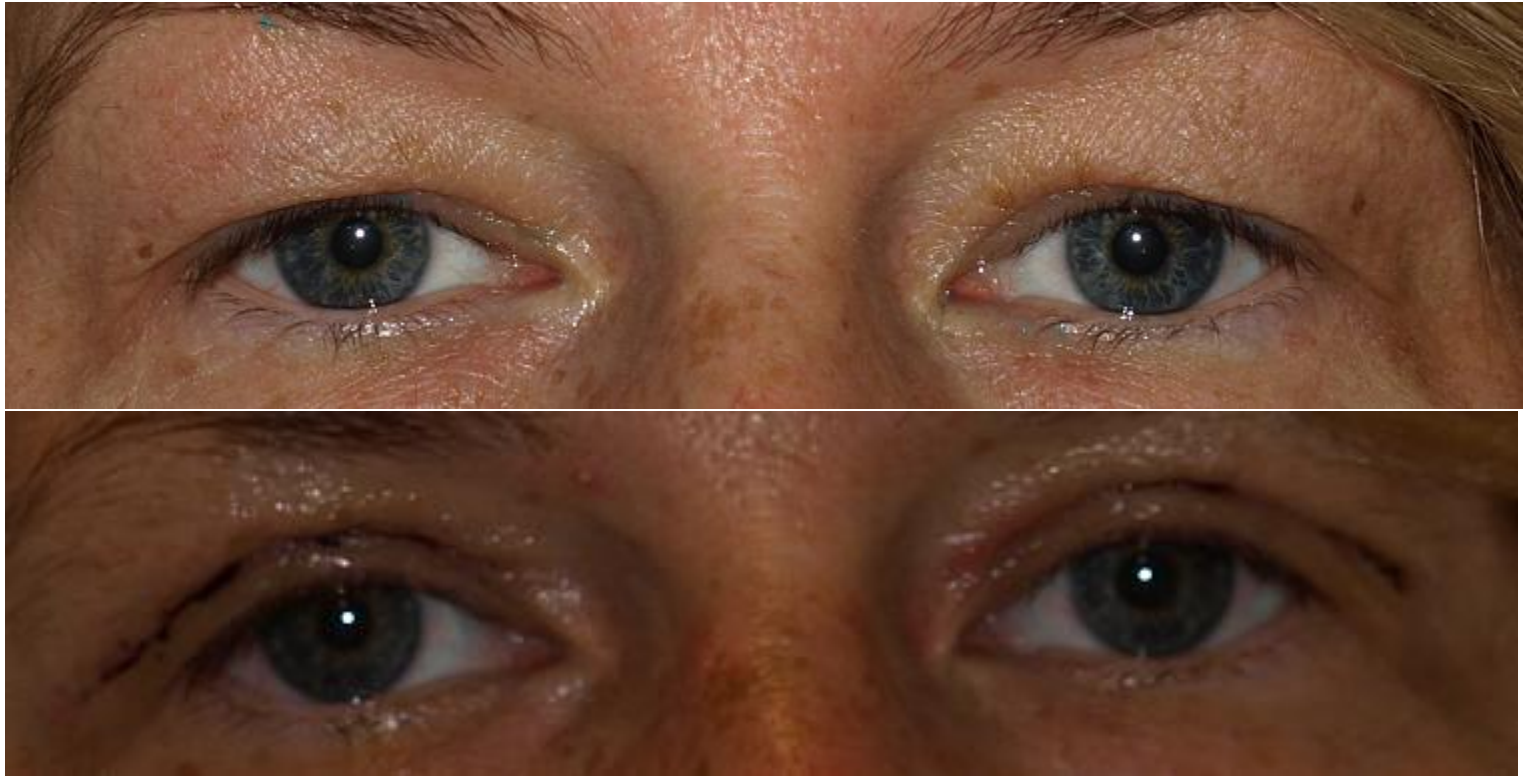© Healthwise, Incorporated



# Plastische Chirurgie in Bernhoven

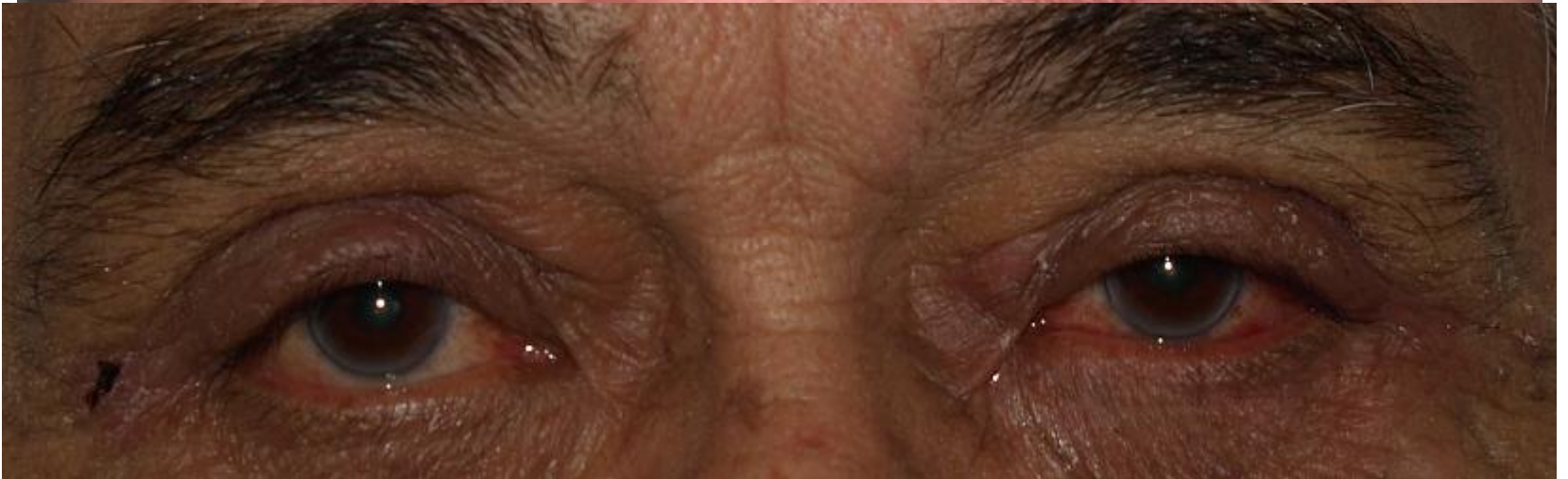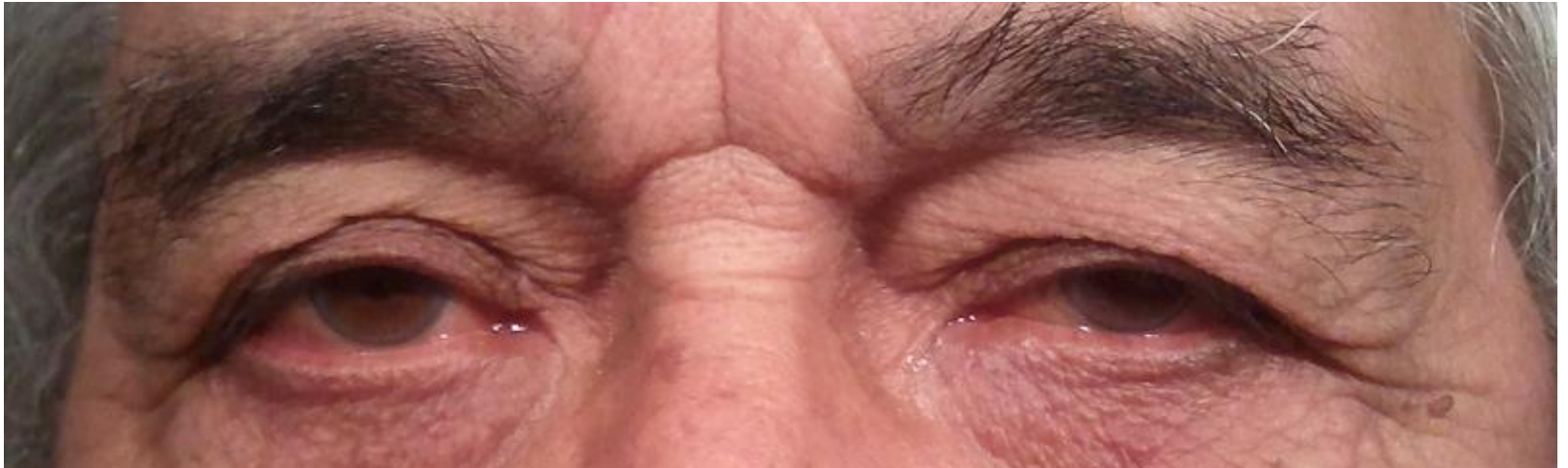- Aesthetische Chirurgie
  - Ooglidcorrectie
  - Buikwandcorrectie
  - Borstvergroting
  - Face lift
  - Liposuctie
  - Lipofilling
  - Etc etc

# Bovenooglid correctie



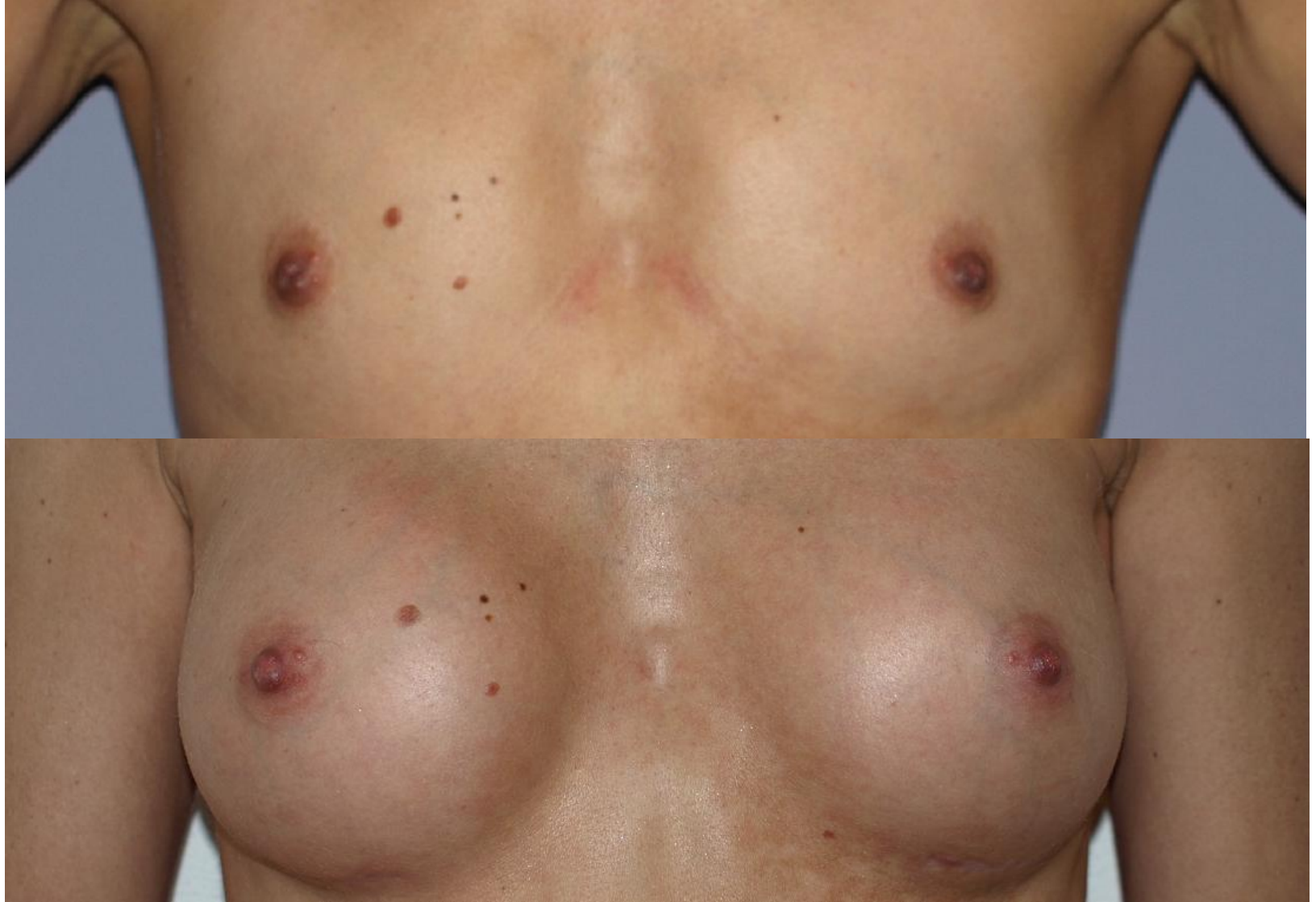

# Bovenooglid correctie



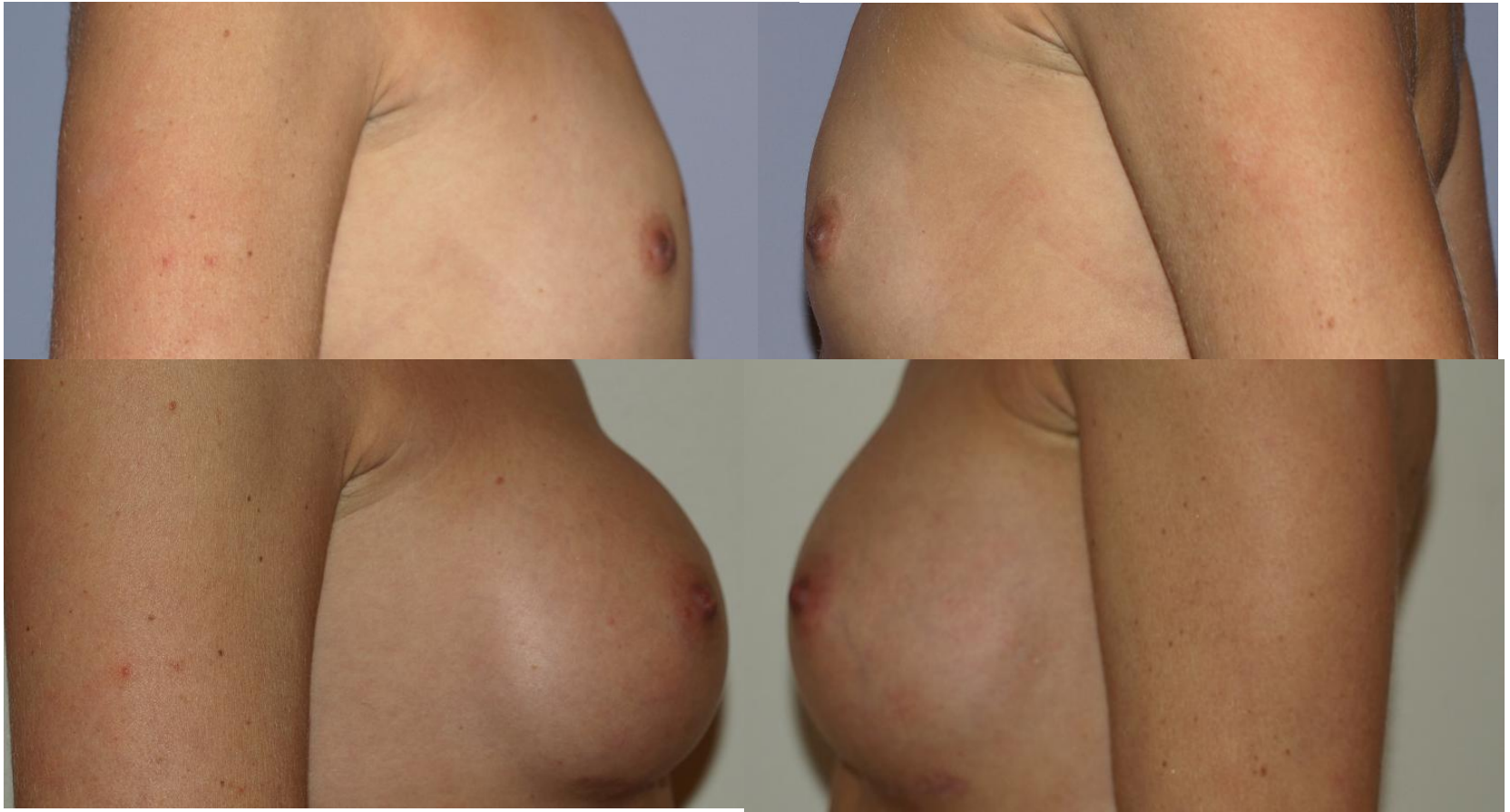Alex Terng, Plastisch Chirurg

# Borst augmentatie





# Borst augmentatie





# Plastische Chirurgie in Bernhoven

Wat doen we niet:

- Microchirurgie
- Centrum chirurgie
  - Schizis
  - Craniosynostosis

!!!!!!!!!!!! DE REST DUS WEL !!!!!!!!!!!!!





# Plastische Chirurgie in Bernhoven


## Ons streven

Patienten kunnen binnen 2 dagen op de poli terecht.

Patienten kunnen voor een poliklinische ingreep binnen 2 weken terecht

Onverzekerde zorg - Bernekliniek

[www.bernekliniek.nl](http://www.bernekliniek.nl)



bernhoven  
BERNEKLINIEK

Alex Terng, Plastisch Chirurg



### Privete zorg in het ziekenhuis

Het comfort van een privékliniek, de vertrouwde zorg van een ziekenhuis. Dat is Berne Kliniek. Binnen de muren van ziekenhuis Bernhoven bieden de dermatologen en de plastisch chirurgen u die extra zorg die uw ziektekostenverzekering niet vergoedt. Denk bijvoorbeeld aan plastisch-chirurgische ingrepen als een facelift of een littekencorrectie en dermatologische ingrepen als rimpelbehandelingen met botuline toxina, fillers, chemische peelingen en laser. Ook laserbehandeling van ongewenste haargroei en storende rode bloedvaatjes behoort tot de mogelijkheden. Allemaal behandelingen die kunnen bijdragen aan een veel zorgelozer leven.

U vindt op deze website meer informatie over de verschillende mogelijkheden.

Willt u een cosmetische behandeling laten verrichten of denkt u hierover na, dan kunt u altijd bij ons terecht voor meer informatie en een passend advies.

Ook in Uden heet de Berne Kliniek u van harte welkom!  
Een nieuwe locatie, een nieuw logo.



Het comfort van een privékliniek, de vertrouwde zorg van Bernhoven.

→ Ooglidcorrecties vanaf € 899,- (incl. btw)

→ Laserontharing, behandelingen vanaf € 75,- (incl. btw)

### Laatste nieuws

Informatieavond Dokter op Dinsdag @ Bernhoven over borstreconstructie en ooglidcorrectie  
5-8-2013

Berne Kliniek veilig is!  
21-2-2013

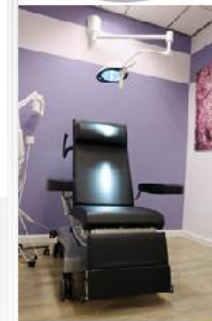Berne Kliniek neemt de EIW vergoeding voor haar rekening  
25-3-2012

Berne Kliniek plaatst ook watergevulde borstprothesen  
16-3-2012

e-Stack: Het eerste 3D Borstvergrotingreconstructie simulatieprogramma  
25-5-2012

[→ meer nieuws](#)

Volg ons ook op  
**twitter**





# Onverzekerde zorg - Bernekliniek

Bernekliniek:

Een prive kliniek maar dan in het ziekenhuis.

Voor alle gangbare behandelingen die in priveklinieken worden verricht





# Onverzekerde zorg - Bernekliniek

Bernekliniek:

- Samen met Bernhoven
- Nu Dermatologen en Plastisch chirurg
- Vehikel voor onverzekerde zorg binnen Bernhoven



# Onverzekerde zorg - Bernekliniek

Een aantal ingrepen wordt niet door de basisverzekering vergoed.

Soms wel door de aanvullende verzekering. Echter te veel verschillende pakketten.



# Onverzekerde zorg - Bernekliniek

Welke ingrepen worden, soms, toch vergoed  
(aanvullende pakketten)

- Arm- of beenlift
- Boven ooglidcorrecties (onder nooit) (evt ptosis correctie)
- Borstlift
- Buikwandcorrectie
- Gynaecomastie (afh van leeftijd en Tanner stadium)
- Neuscorrectie
- Oorcorrectie (afh van leeftijd)



# Onverzekerde zorg - Bernekliniek

Wanneer er geen vergoeding door verzekeraar is volgt een offerte voor eigen rekening.

Dan gebeurt het in de Bernekliniek.





# Onverzekerde zorg - Bernekliniek

## Gang van zaken:

- Men komt op de poli, al dan niet verwezen door de huisarts.
- Diagnose en behandelingsvoorstel
- Aanvraag bij ZKV
- Bij afwijzing brief naar cliënt met z.n advies in beroep te gaan
- Offerte Bernekliniek



# Onverzekerde zorg - Bernekliniek

Eerste consult:

Verwezen:

Aanvraag bij ZKV, en registratie DBC  
(eigen risico !!)

Niet verwezen:

- Bij behandeling alleen prijs ingreep
- Geen behandeling: Kosten consult



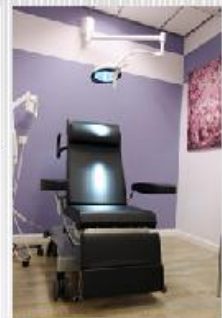- Plastische chirurgie
- Specialisten
- Behandelingen
- Gezond lichaam
- Overzicht tarieven
- Adres en route
- Fiermedicijnen

[Home](#) | [Specialismen](#) | [Plastische chirurgie](#) | [Niet-afdelingen](#) | [Overzicht tarieven](#)

### Overzicht tarieven

Lijde beschrijving van de diverse behandelingen ziet u met de tarieven vermeld. Hieronder treft u het overzicht van alle behandelingen en tarieven (per 1 april 2012) aan.

I C I A A M	Opname	Prijs Incl. BTW
1-Malig consult *		€ 50,00
*Wordt verrekend met 'de totale bedrag' wanneer klient ingreep ondergaat		
Borstverboting, dubbelzijdig ronde prothesen	1	€ 3.000,00
Borstverboting, dubbelzijdig anatomische prothesen	1	€ 5.000,00
Borstverboting, enkelzijdig rond	1	€ 2.800,00
Borstverboting, enkelzijdig anatomisch	1	€ 3.500,00
Spelcorrectie per zijde		€ 700,00
Tapeleerkloning per zijde		€ 700,00
Gynaecomastie (verwijderen borstweefsel bij mannen)	1	€ 2.350,00
Borstverkleining / lift dubbelzijdig	2	€ 4.750,00
Borstverkleining / lift enkelzijdig	2	€ 3.500,00
Borst lift met ronde prothese dubbelzijdig	2	€ 4.500,00
Lift lift met anatomische prothese dubbelzijdig	2	€ 5.950,00
Kapselverwijdering en prothesewissel dubbelzijdig	2	€ 4.000,00
Kapselverwijdering en prothesewissel enkelzijdig	2	€ 3.500,00
<i>Bij de volgende is de kapselbehandeling niet vergoed</i>		
Kapselverwijdering en prothesewissel dubbelzijdig (ronde prothese)	2	€ 900,00
Kapselverwijdering en prothesewissel enkelzijdig (ronde prothese)	2	€ 500,00
Kapselverwijdering en prothesewissel dubbelzijdig (anatomische prothese)	2	€ 1.250,00
Kapselverwijdering en prothesewissel enkelzijdig (anatomische prothese)	2	€ 650,00



Alex Terng, Plastisch Chirurg



# Onverzekerde zorg - Bernekliniek

## Dermatologie:

- Kleine ingreepjes
- Laser
- Fillers
- Botox
- Ontharen





# Onverzekerde zorg - Berneklinie

## Plastische Chirurgie

- Chirurgie
- Botox



# Onverzekerde zorg - Bernekliniek

Meeste vraag bij Plastische Chirurgie:

- Ooglidcorrecties
- Borstvergrotingen
- Oorcorrecties
- Buikwandcorrecties
- Botox
- Face-lift


# ????VRAGEN????

...THE MANY FACES OF THE BOTOX BABE...



© 2002 HANDELSMAN—NEWSDAY

# -----PAUZE-----



Spot the face-lift



# Hand- en Pols chirurgie



Alex Terng, Plastisch Chirurg

# Hand- en Pols chirurgie

- Traumatische
- Chronische
- Reuma



# Hand- en Pols chirurgie

Traumatisch:

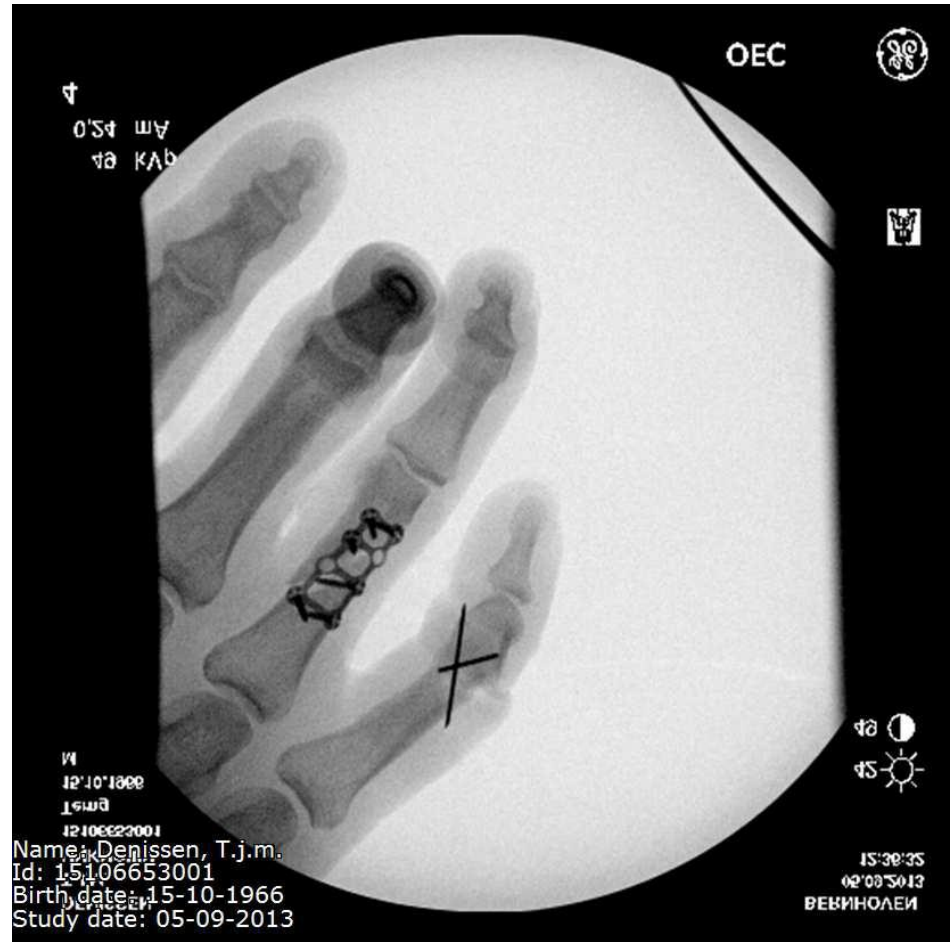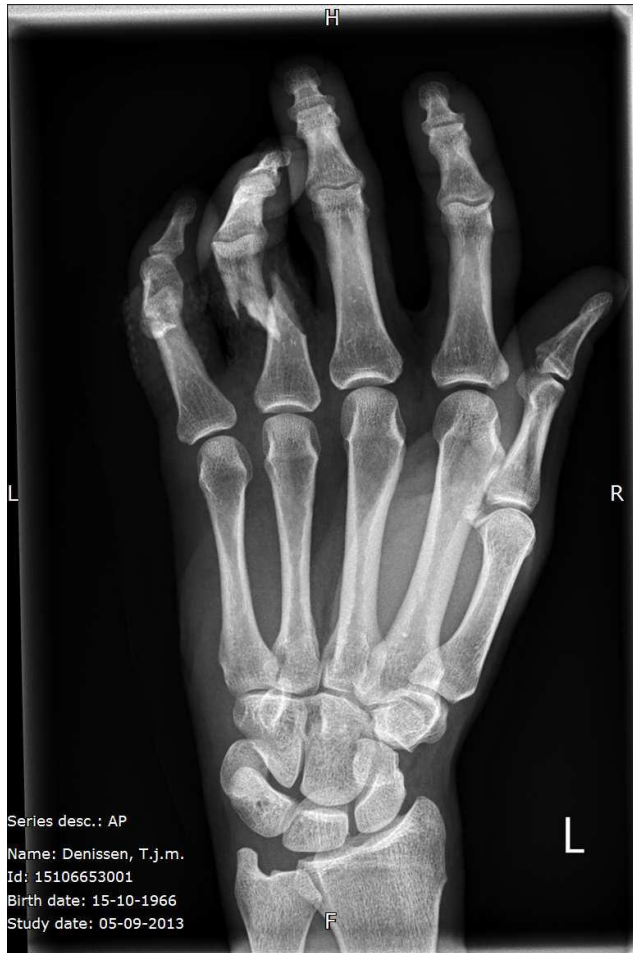- Fracturen
- Ligamentair letsel
- Peesletsel / zenuwletsel
- Crush letsel

etc



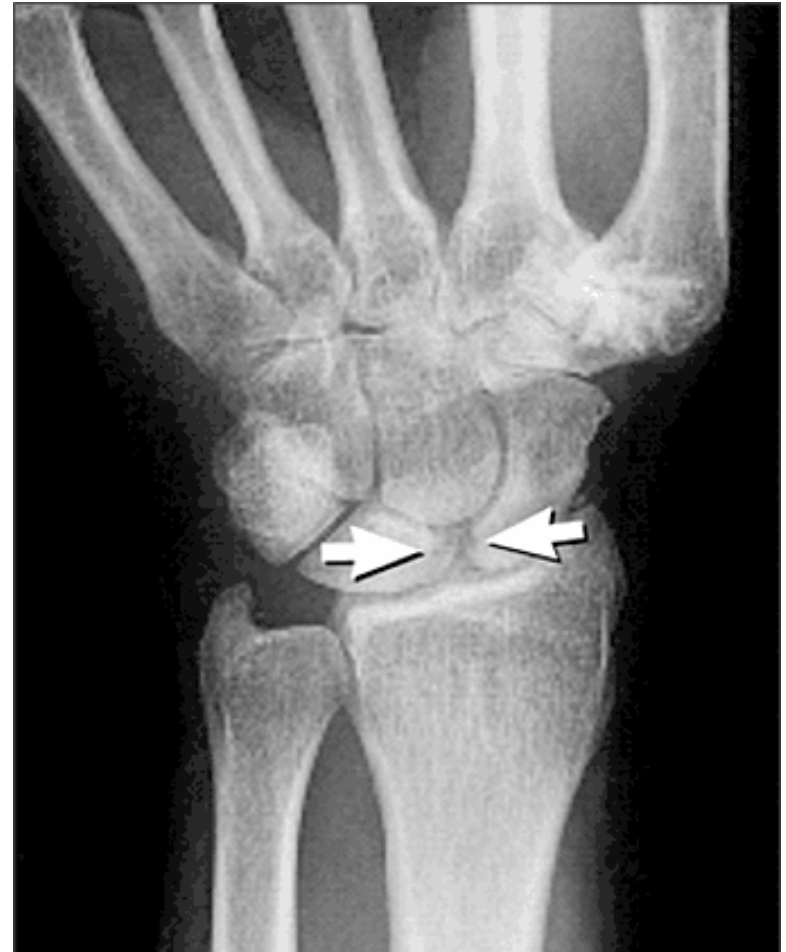
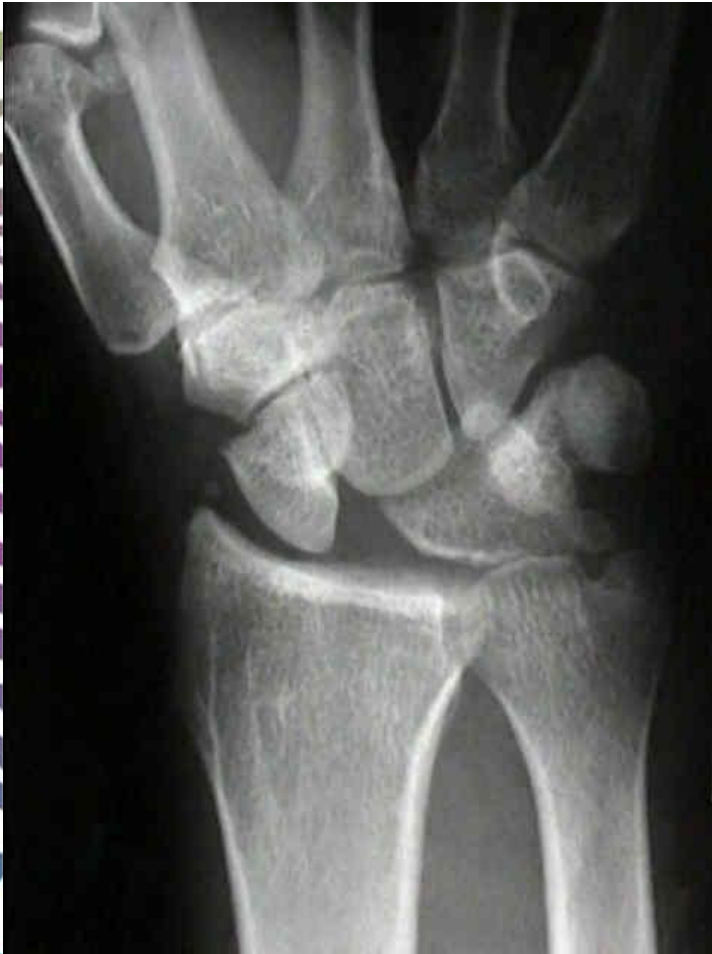
# Hand- en Pols chirurgie

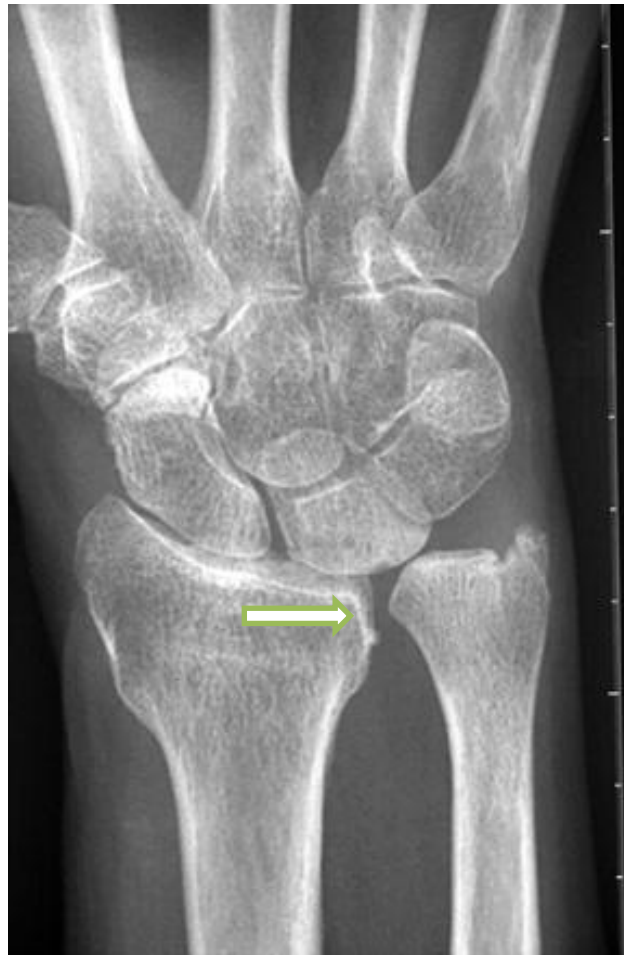



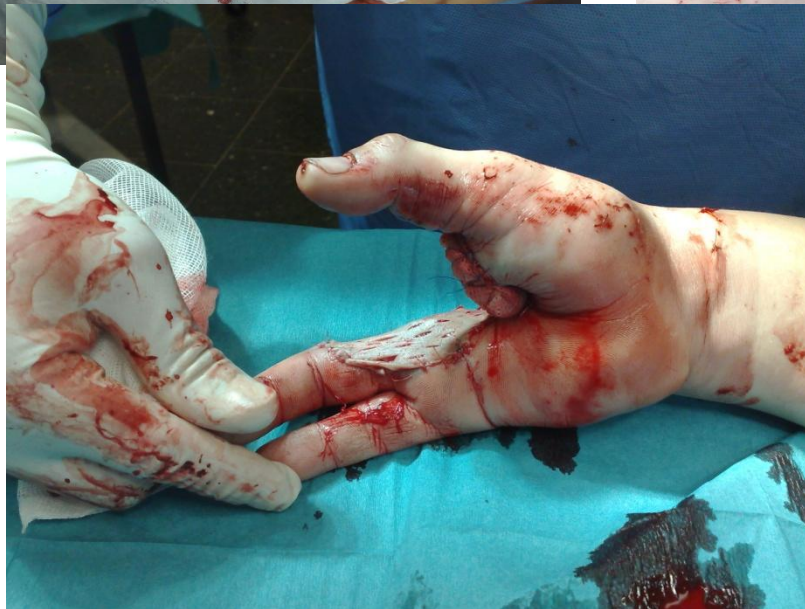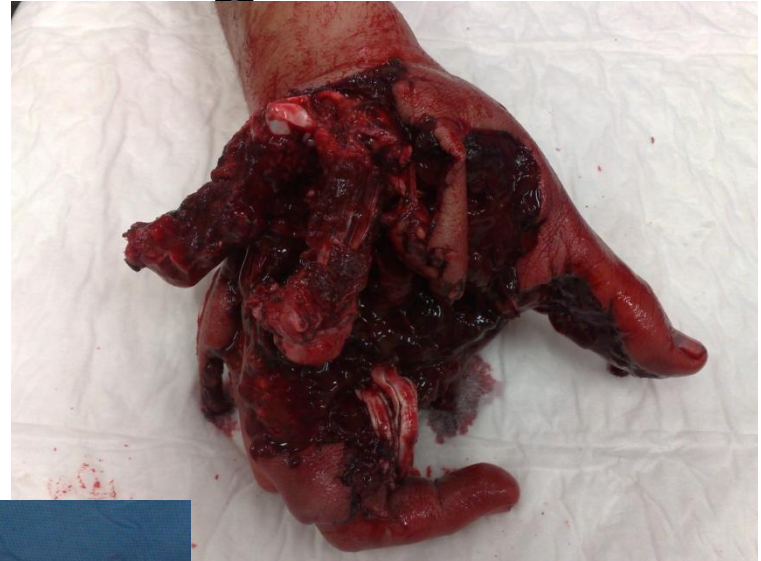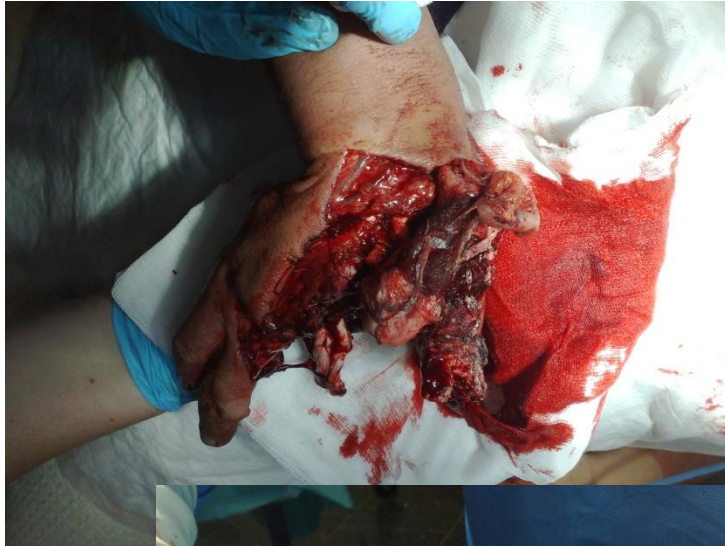# Hand- en Pols chirurgie



# Hand- en Pols chirurgie



# Hand- en Pols chirurgie



Vuurwerk



Alex Terng, Plastisch Chirurg





# Hand- en Pols chirurgie

- Fractuur herstel
- Pees -en/-of zenuw herstel
- Defect bedekking
- Ligamentherstel
- Artrodese
- Partiele of gehele pols-arthrodese
- Verwijderen carpalia
- Scopisch / Open





# CTS

*De diagnose kan in de huisartsenpraktijk in eerste instantie goed worden gesteld op grond van de anamnese en het klinisch beeld.*

*Zenuwgeleidingsonderzoek is doorgaans niet noodzakelijk*

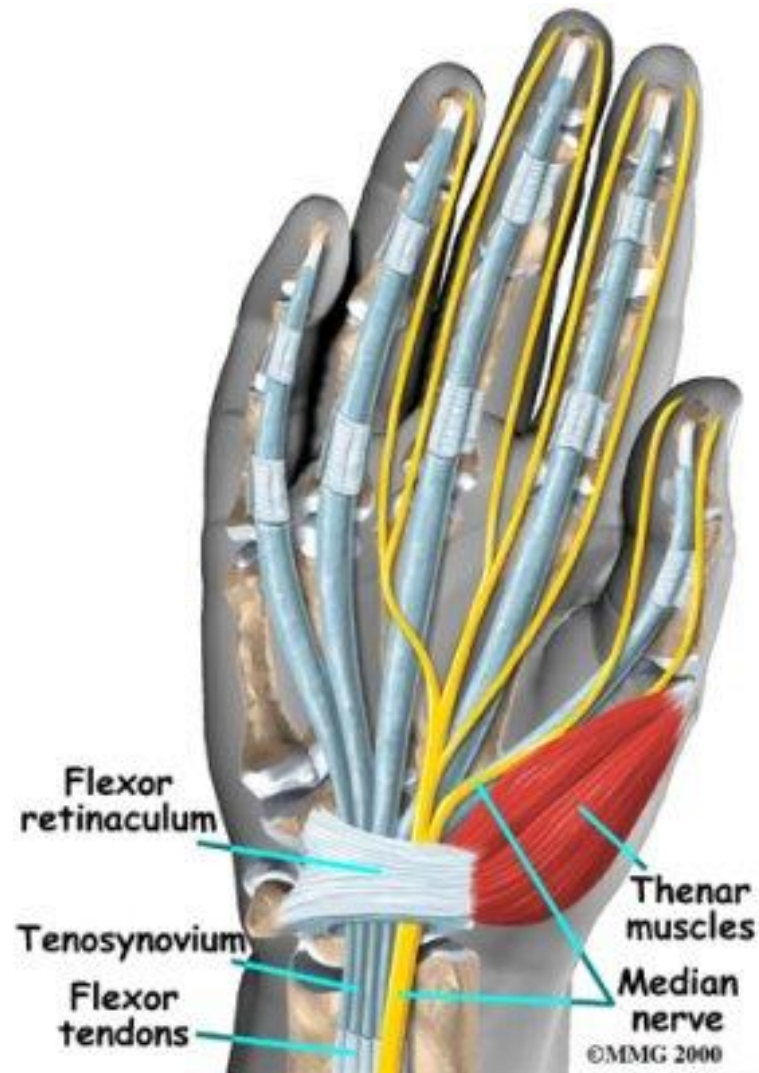
*NHG Standaarden*

A decorative vertical bar on the left side of the slide. It features a stylized tree with green foliage at the top, transitioning into a purple and blue patterned section, and ending with a white bone icon at the bottom.

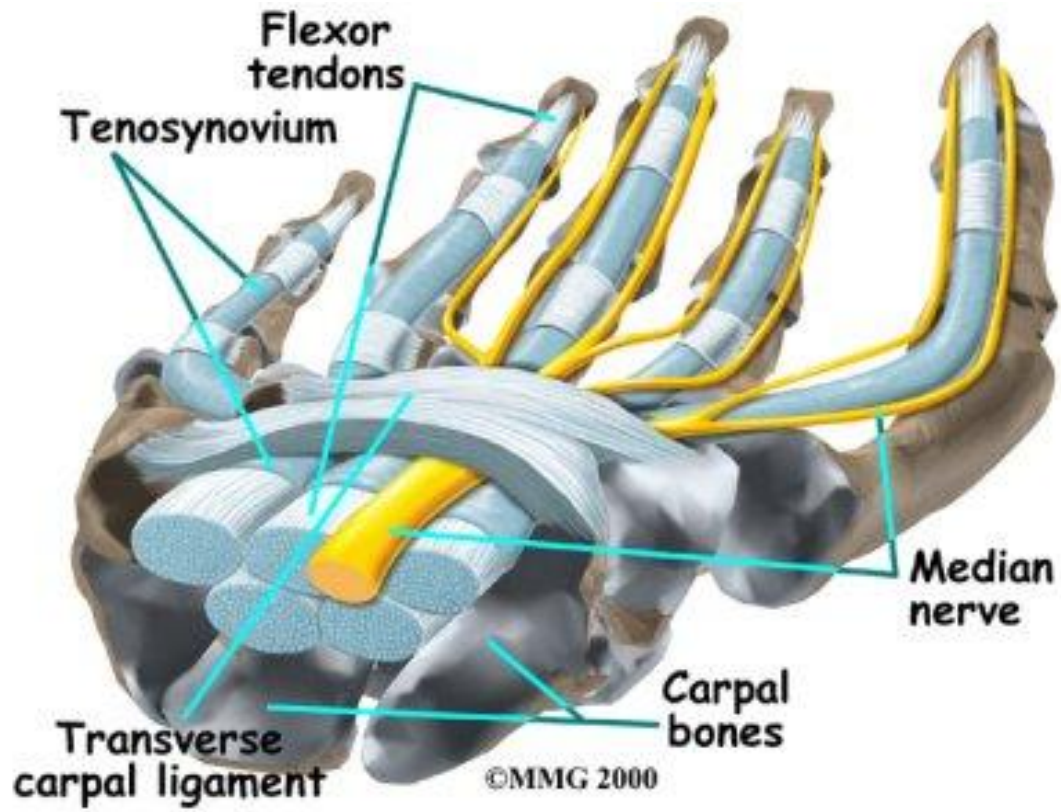
# CTS

Beklemming N. Medianus in de carpale tunnel

# CTS

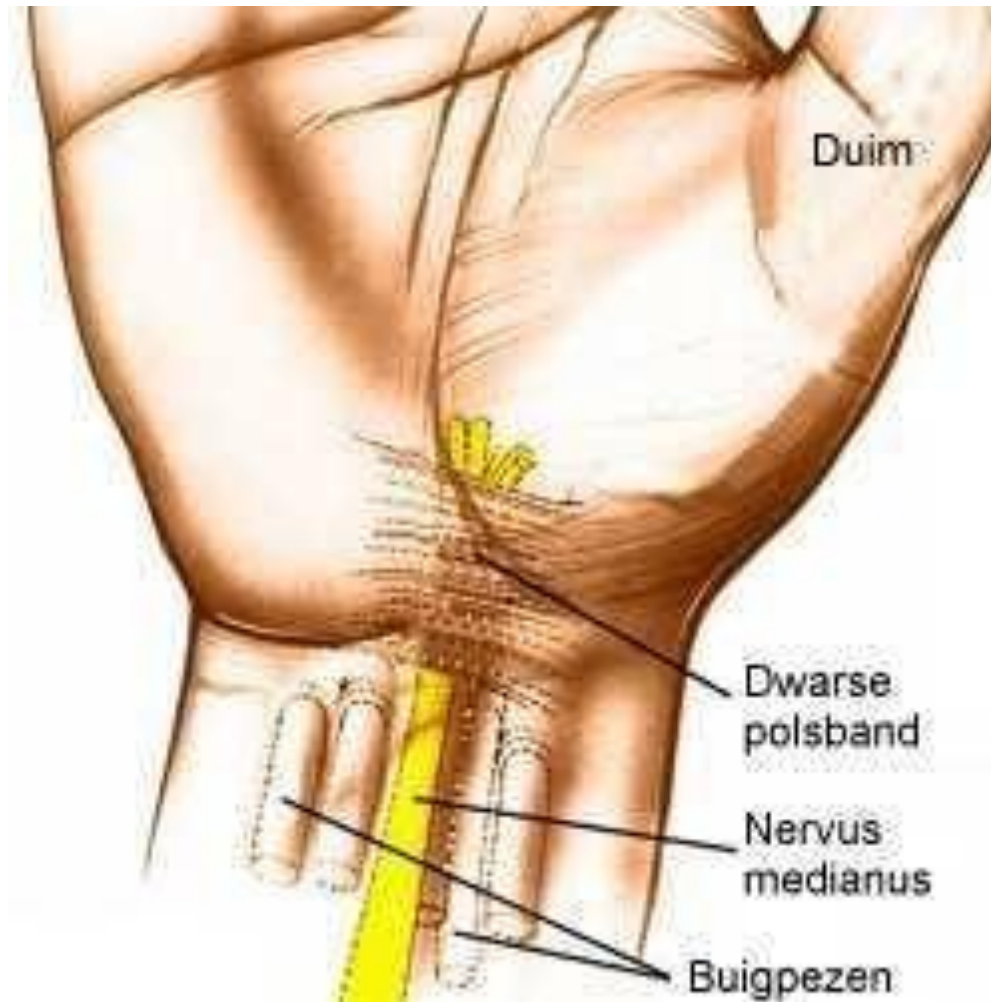


# CTS





# CTS



# CTS

- Tintelingen
- Krachtsverlies
- Gevoels verlies
- Nacht, wakker worden
- Afslaan helpt
- Atrofie duimmuis





# CTS

In 2<sup>e</sup> lijn is EMG gouden standaard

**!!!ECHTER 33% VALS NEGATIEVEN!!!**

# CTS

Behandeling:

- Spalk
- Corticosteroid
- Operatie







# CTS

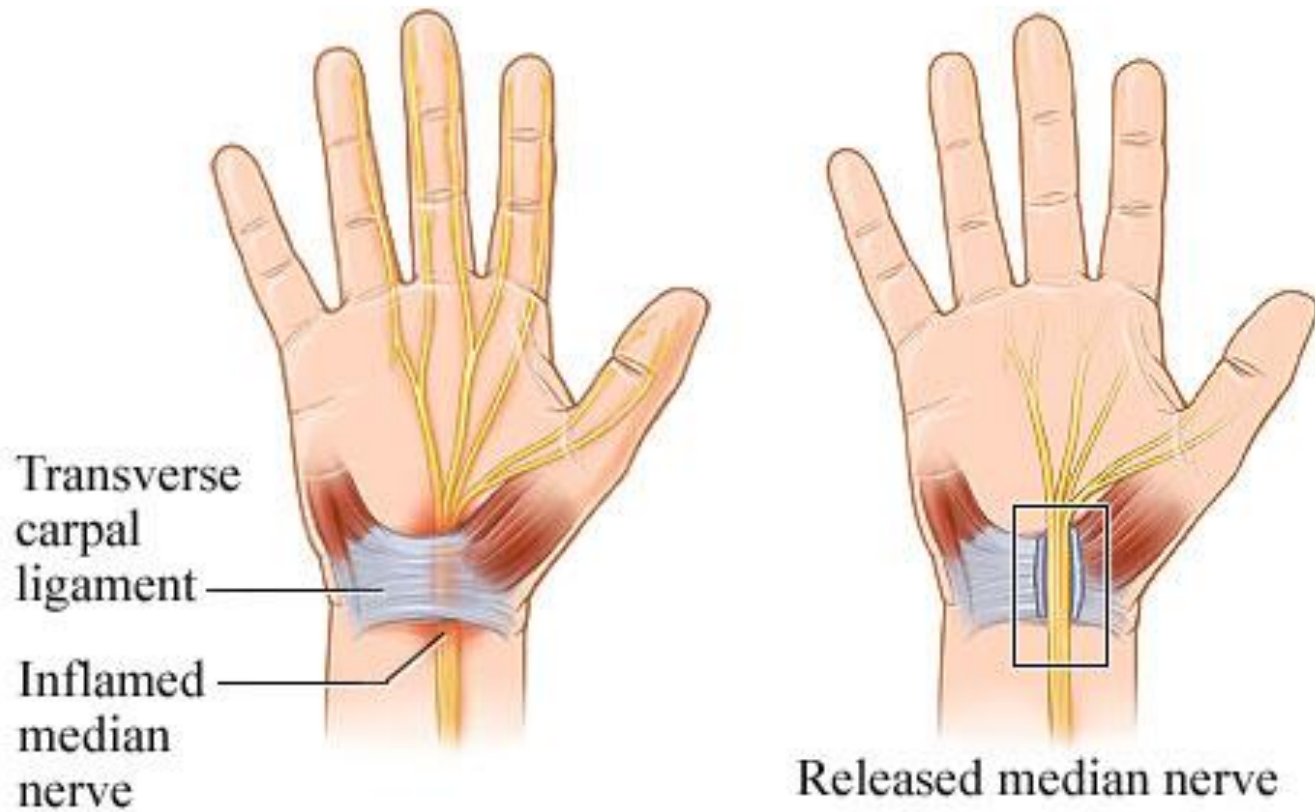
Spalk: Mike

OK: 90% uitstekend resultaat

*De succeskans van chirurgie wordt niet bepaald door de tijdsduur van de klachten voorafgaand aan de operatie*

*NHG Standaarden*

# CTS



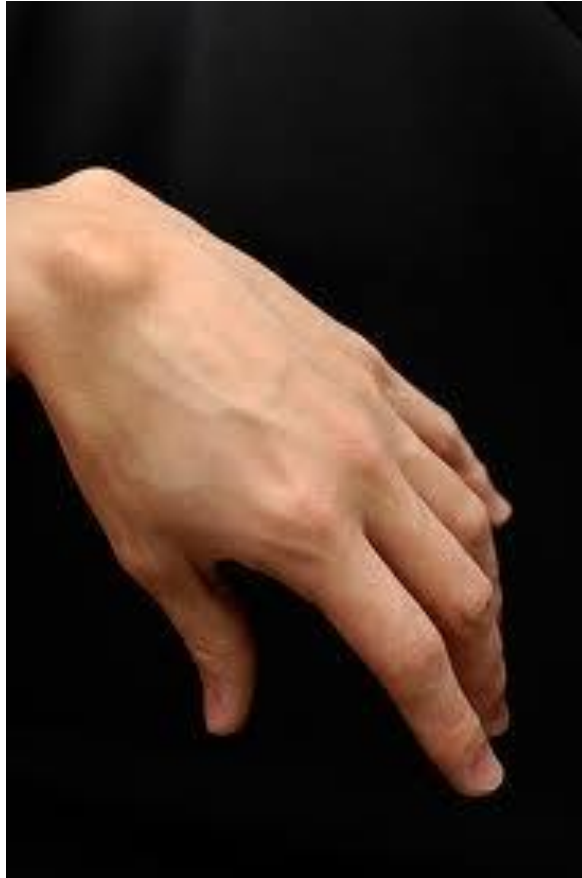© Healthwise, Incorporated

# CTS

Resultaat wel zeker afhankelijk van mate en duur van compressie zenuw!!!

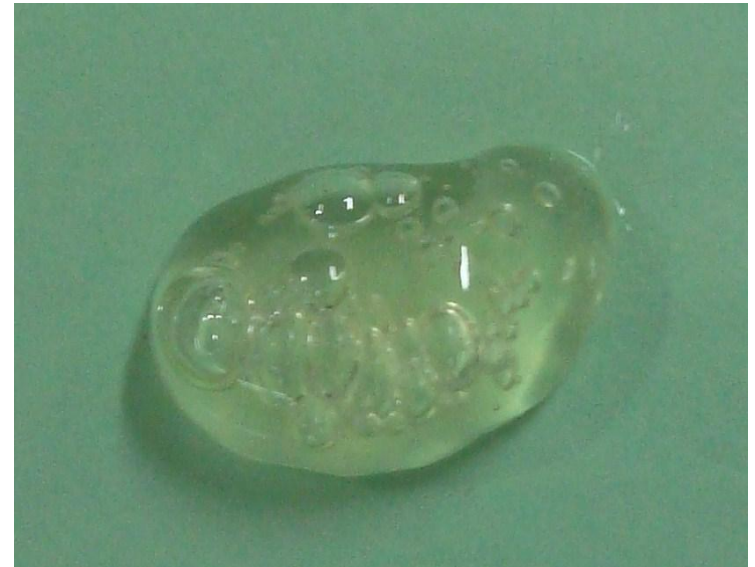

# Ganglion



*Een ganglion<sup>22)</sup> is een uitstulping van het gewrichtskapsel of van de peesschede die gevuld is met synoviale vloeistof.*

NHG standaarden







# Ganglion

Andere samenstelling van de inhoud dan synovium.

Het betreft myxoïde degeneratie van het dorsale polskapsel en omgevend (collagene) weefsel, dit vormt de vloeistof

('82 Soren, '83 Razemon)



# Ganglion

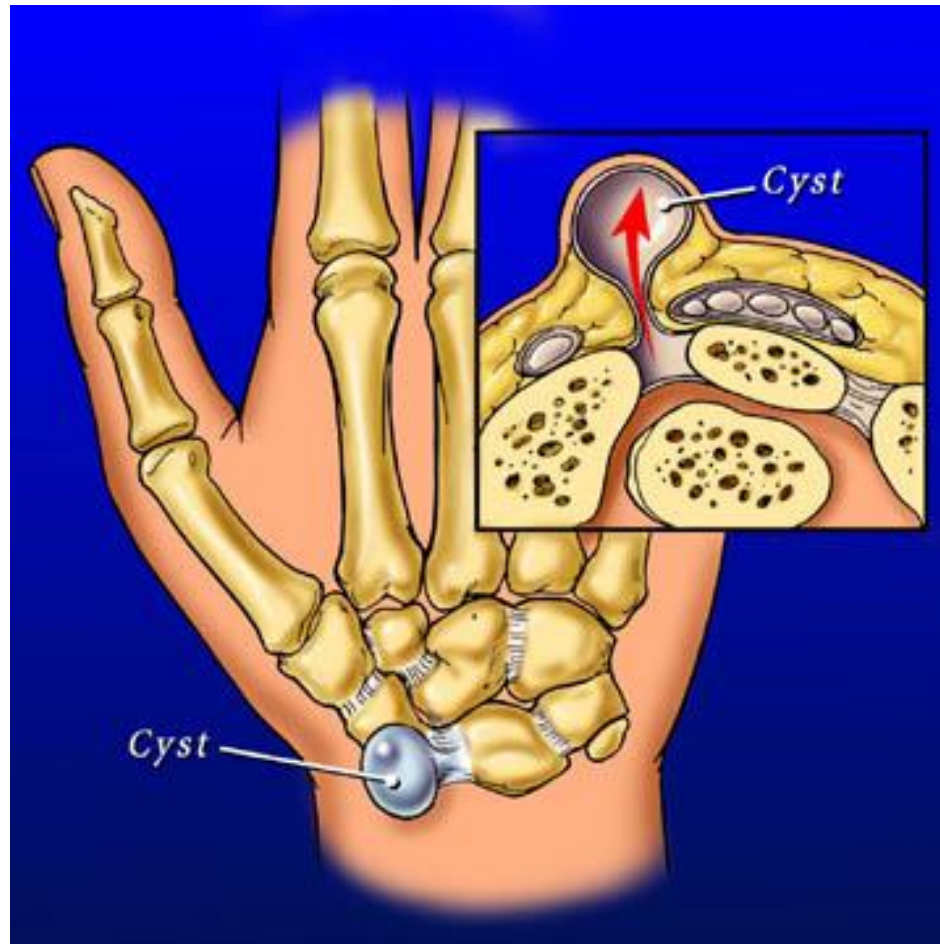
Alhoewel een onbekende oorzaak, zien we wel in bijna alle gevallen dat het ganglion uit Het S-L ligament ontstaat

(89 de Villiers et al)

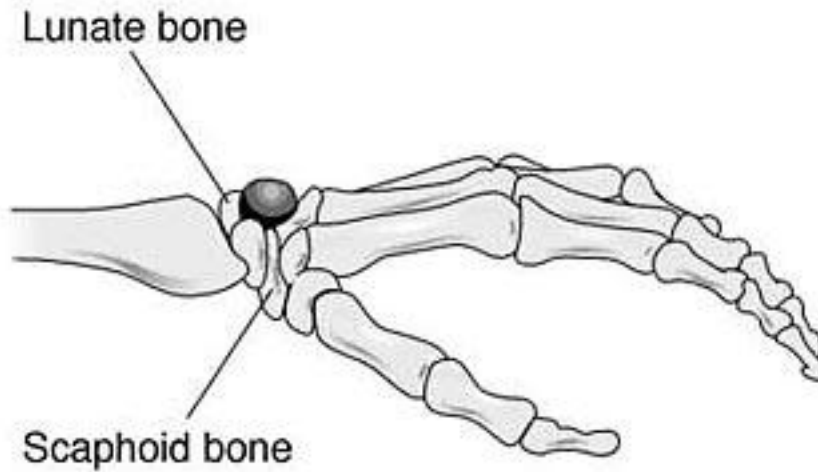
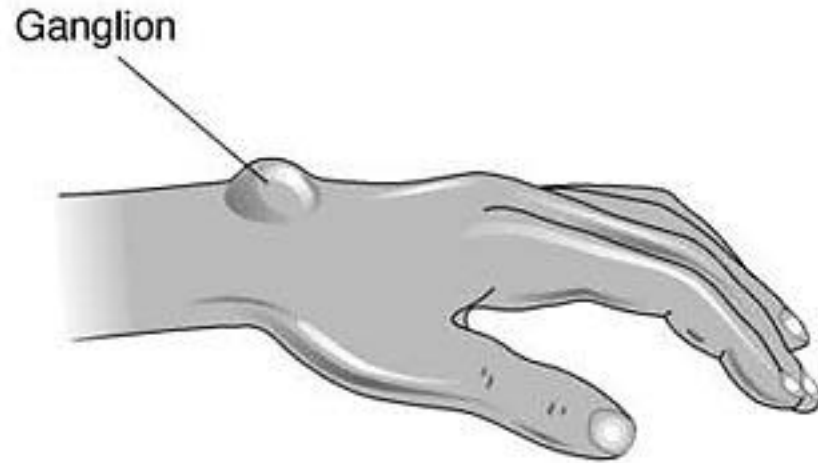
De rest ontstaat uit R-S-ligament of R-L-ligament

Vaak ook micro-ganglien naast het ganglion

# Ganglion

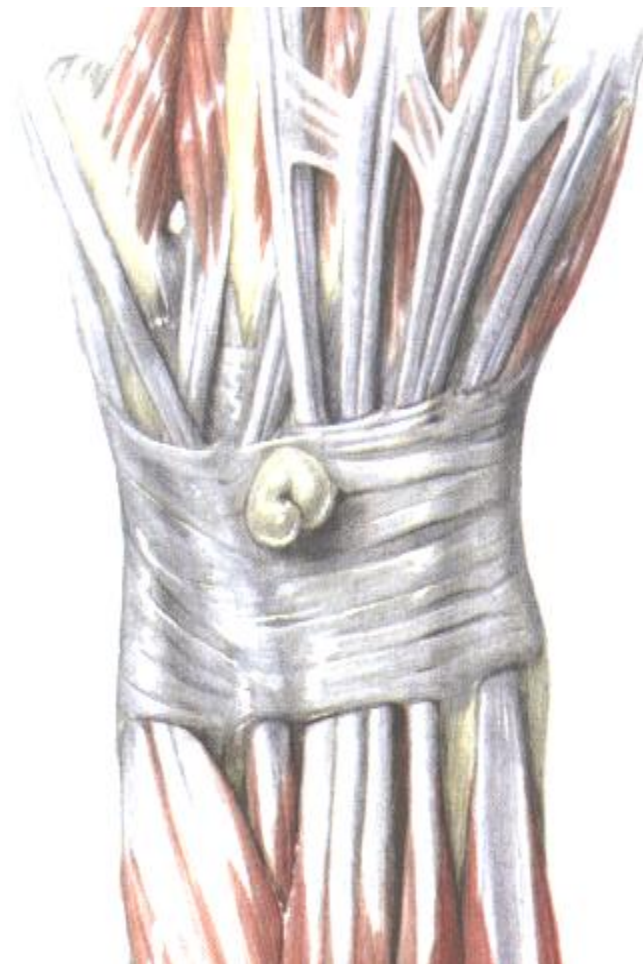
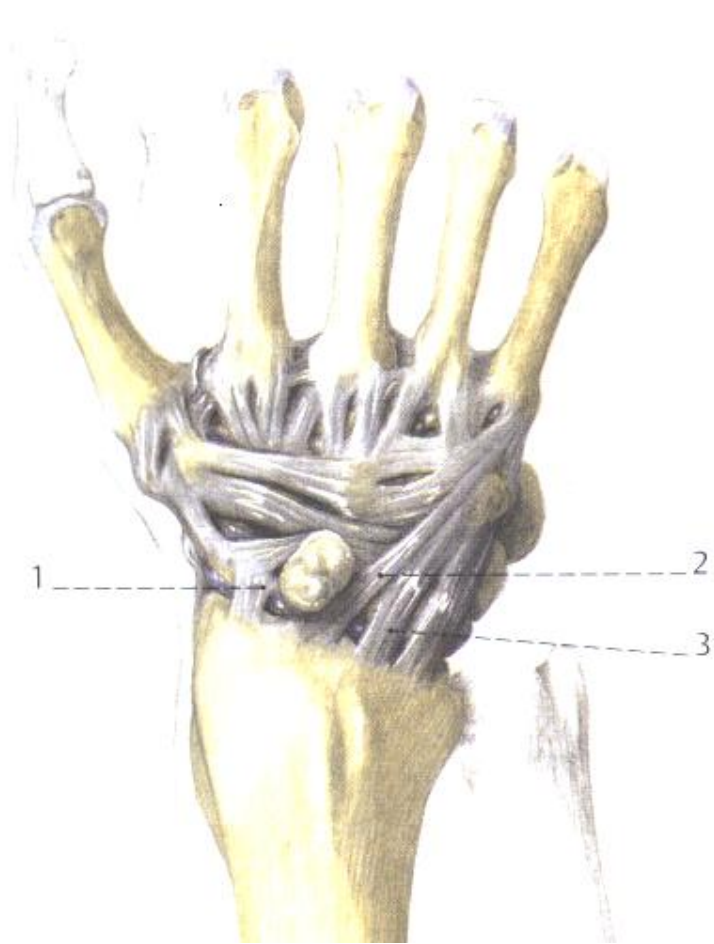


# Ganglion





# Ganglion





# Symptomen

- Zwelling dorsum hand
- Pijnklachten
- Functionele klachten
- Cosmetisch storend

# Behandeling

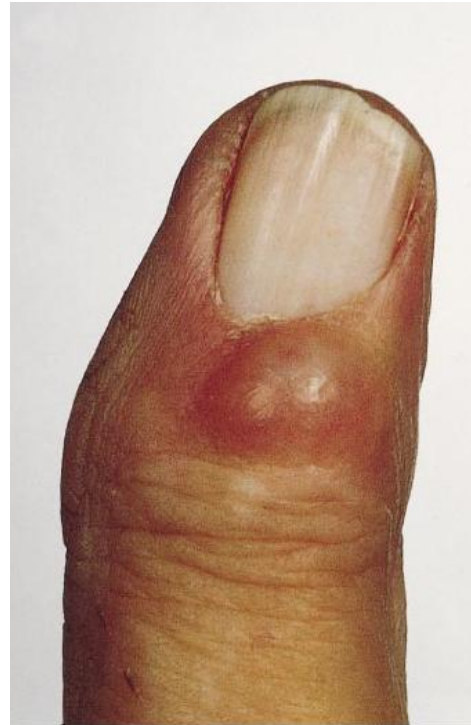- Niets doen >50% recidief
- Bijbel >50% recidief
- Aspiratie/Punctie >50% recidief
- Aspiratie met achterlaten vloeistof  
o.a. hyaluronidase, steroïden, hypertone zoutoplossing >50% recidief
- Fenolisatie  
complicaties Veel
- Excisie 3-50% recidief

# Mucoidcyste

*Gunstige resultaten van chirurgische behandeling van mucoidcysten aan vingers en duim bij 20 patiënten, Ziekenhuis Leyenburg, Den Haag, 1992/'99*

D.H.C.DERKS EN A.R.KOCH

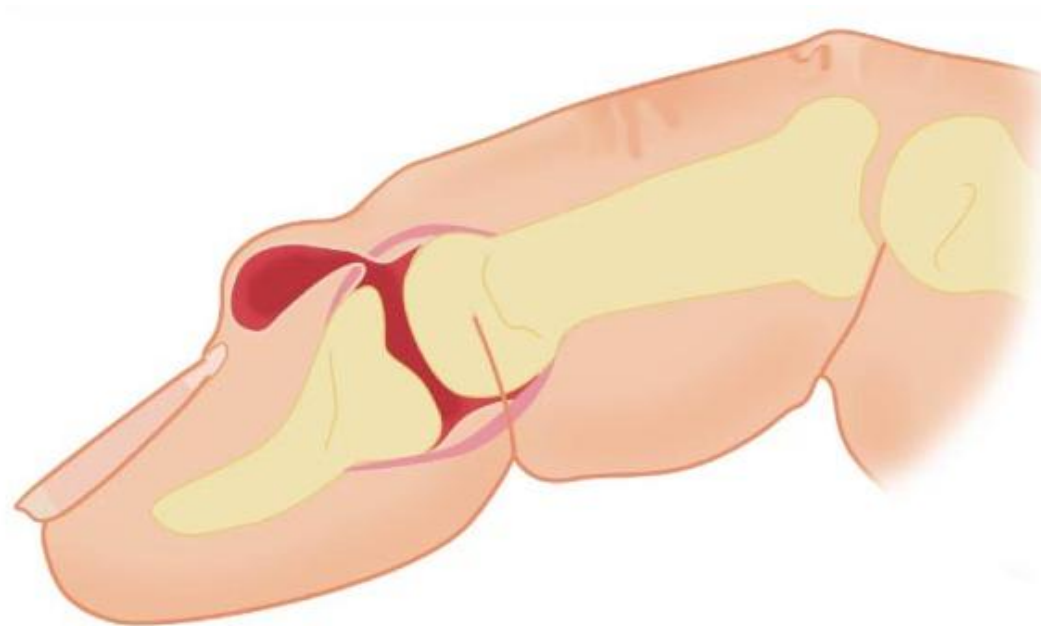
*NtVG 200:144:1314-8*





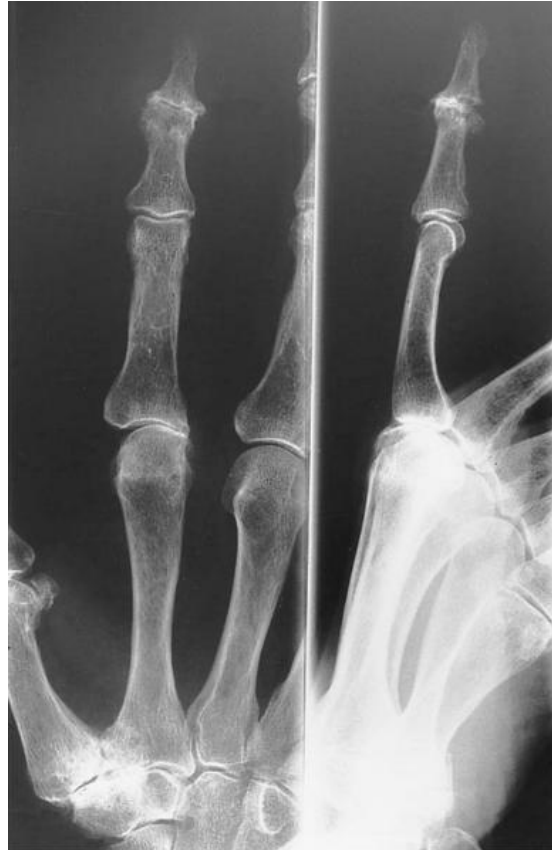# Mucoïdcyste

Mucoïdcyste: Een herniatie vanuit het DIP-, PIP- of IP-gewricht, ten gevolge van artrose



FIGUUR 2. Doorsnede distale vinger: de mucoïdcyste wordt beschouwd als een synoviale herniatie vanuit het gewricht.

# Mucoidcyste



FIGUUR 4. Röntgenbeeld van artrose van het distale interfalangeale gewricht van de rechter/linker wijsvinger: dorsolateraal versmalde en onregelmatige gewrichtsspleet met osteofytvorming.

# Mucoidcyste

Behandeling:

Nettoyage gewricht!!



Alex Terng, Plastisch Chirurg



TVS

Tendo

Vaginitis

Stenosans

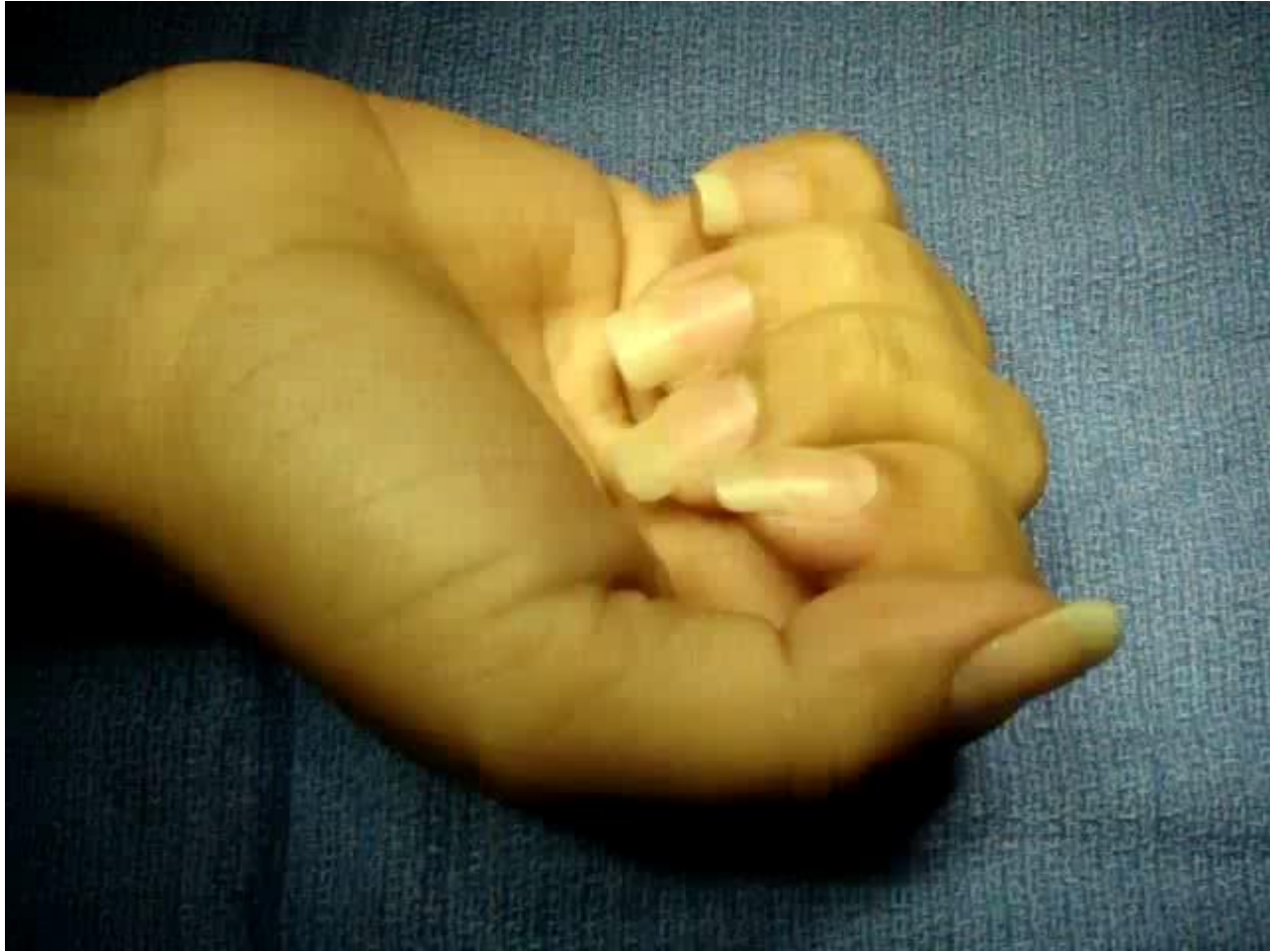

TVS

Diagnose:  
L.O.



TVS



# TVS

Oorzaak:

Irritatie synovium



irritatie pees

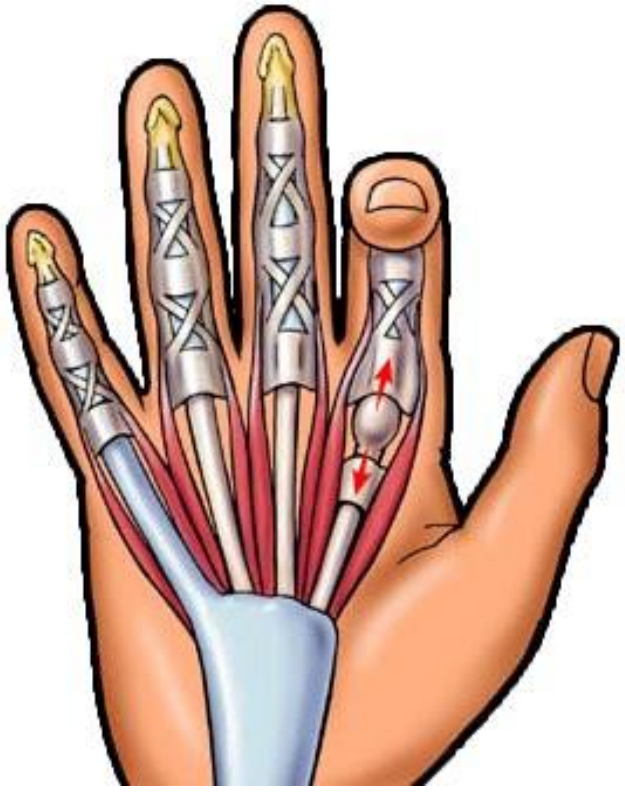
Nodus van Notta

Door de A1 pully getrokken.

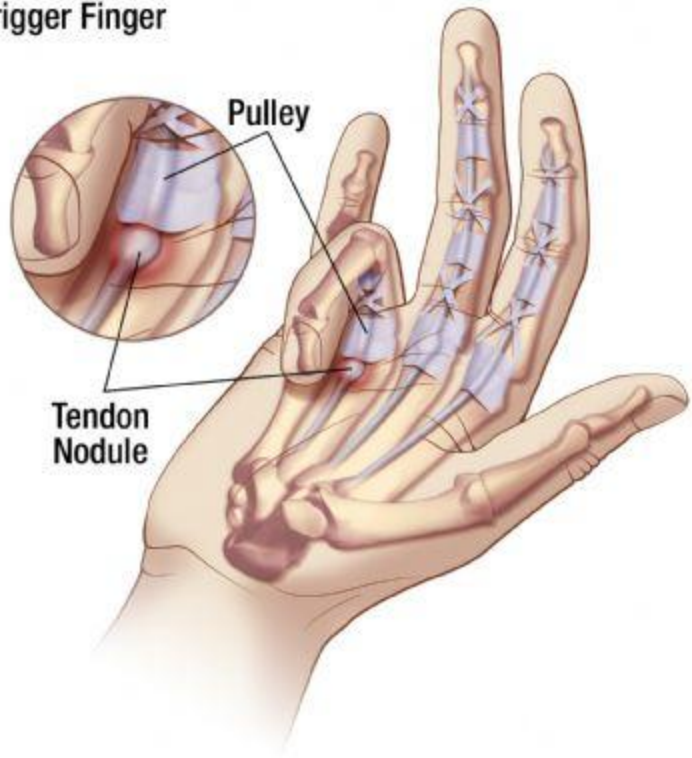
“Trigger-fenomeen”

DM, RA hogere incidentie

# TVS

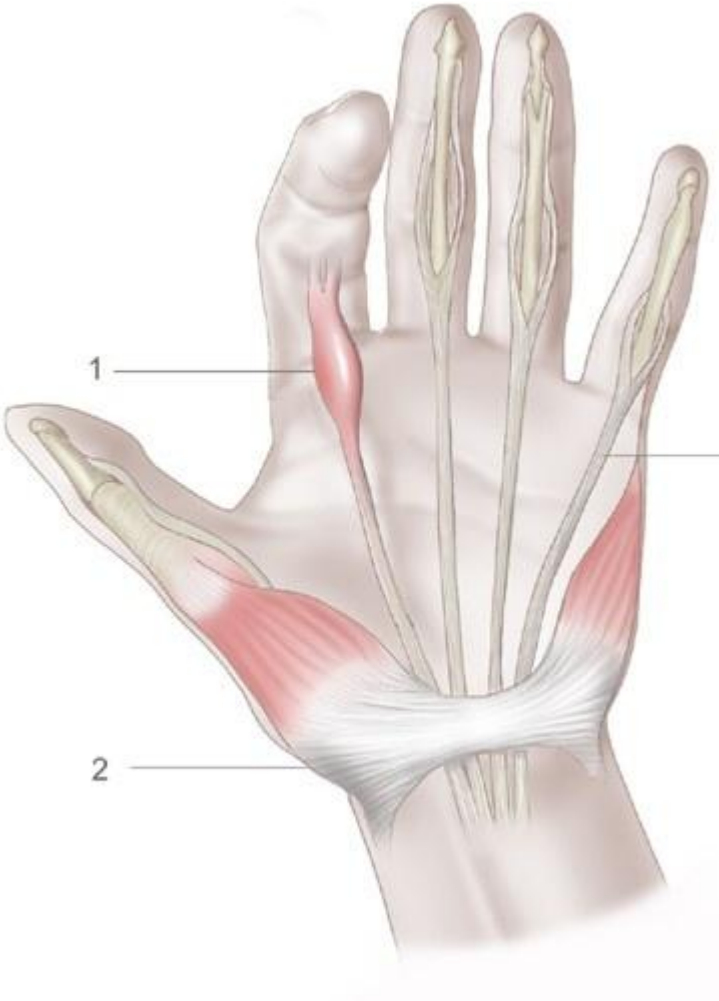
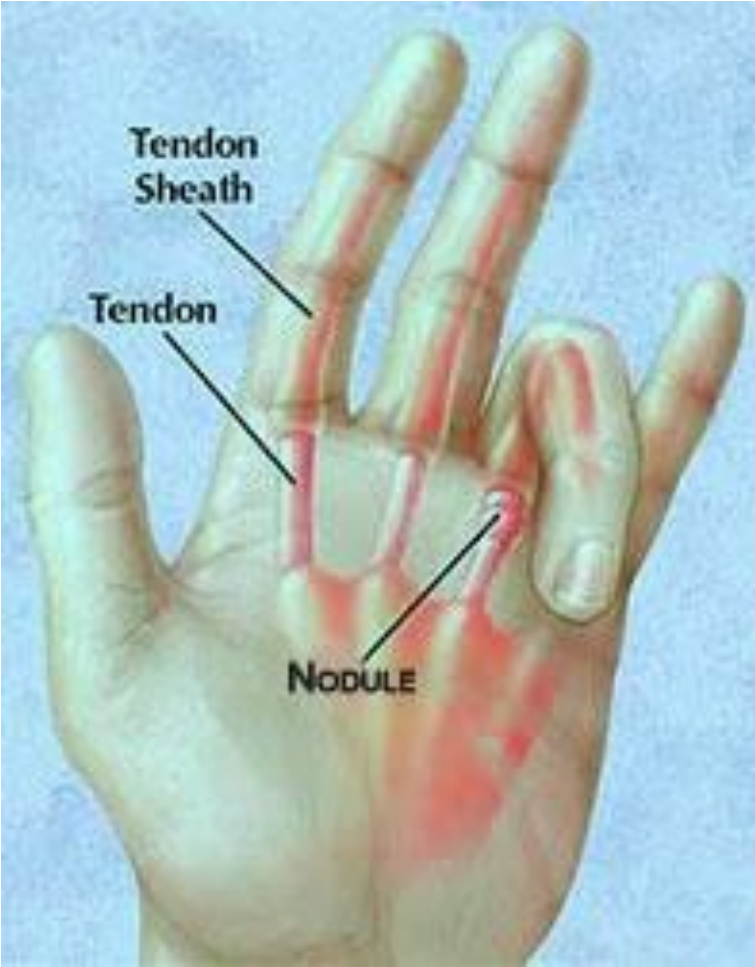
Trigger Finger





# TVS



# TVS

Behandeling:

- Handtherapeut: Mike
- Injectie cortico's (35-60%)
- Klieven A1 pully (97%)
- Vaak synoviale zwelling en wat adhesies

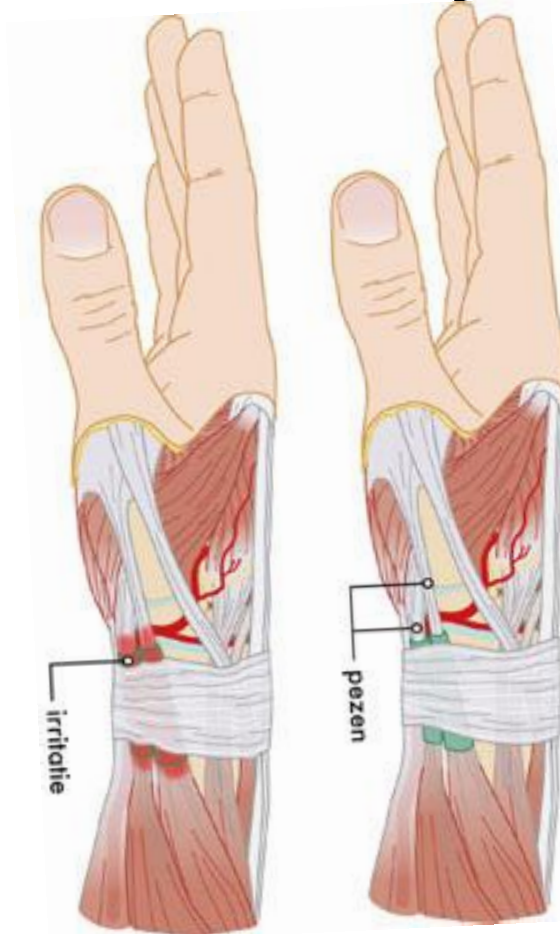
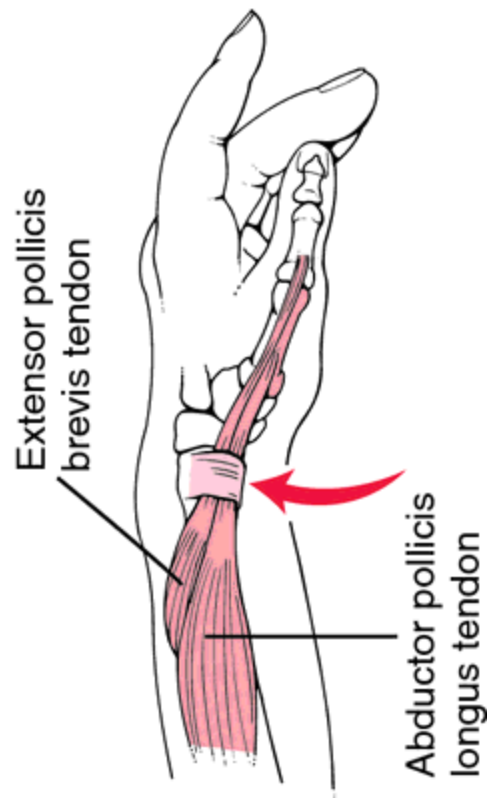


# TVS - Congenitaal

- Meestal duim, meestal bilat.
- <6mnd, 30% spontaan weg
- 6-12mnd: 12% spontaan weg
- Beh:<1jr; 3-6mnd expectatief, daarna OK
- >2jr:OK

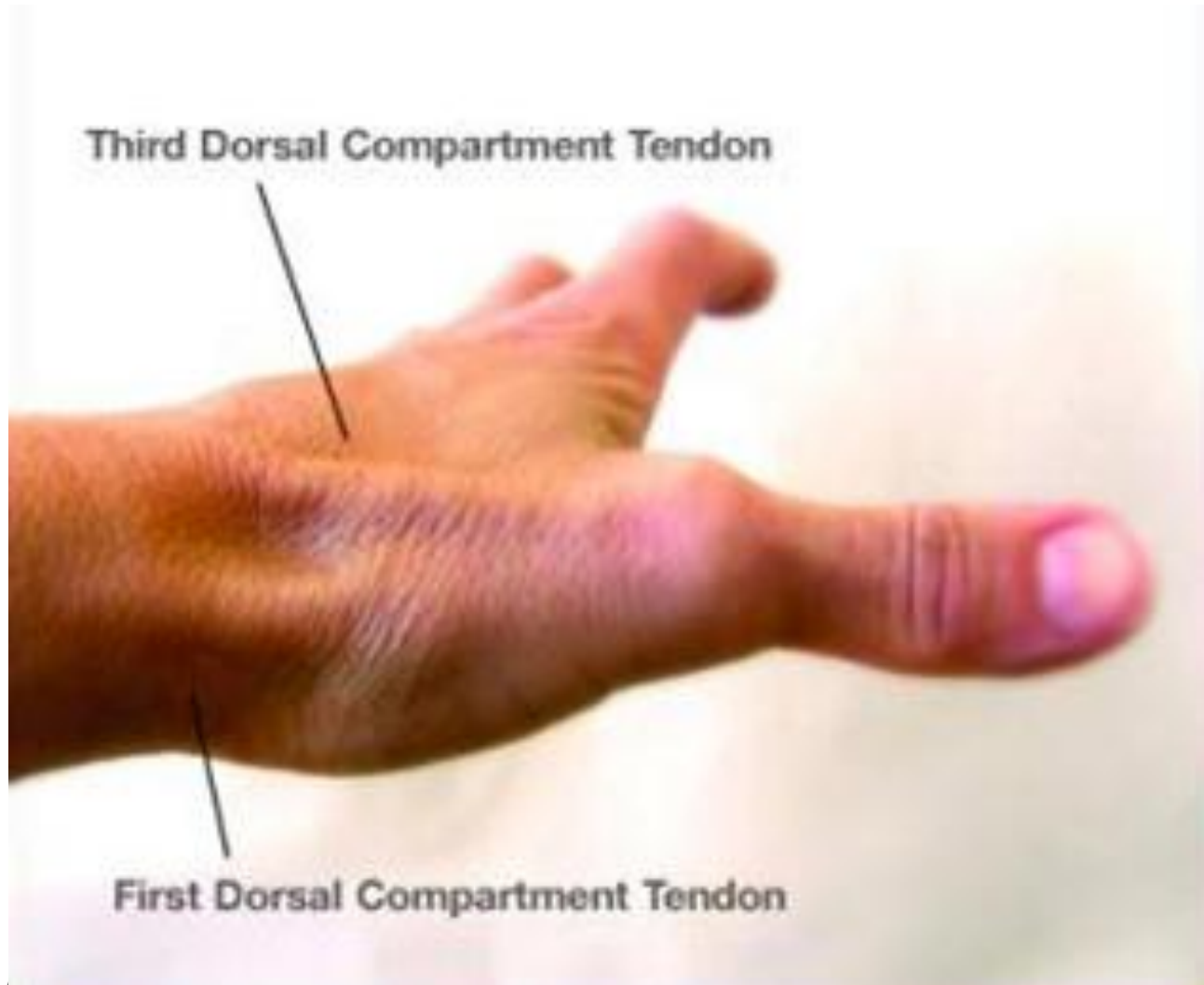
# Quervain

## Tendovaginitis crepitans 1<sup>e</sup> ext loge





# Quervain



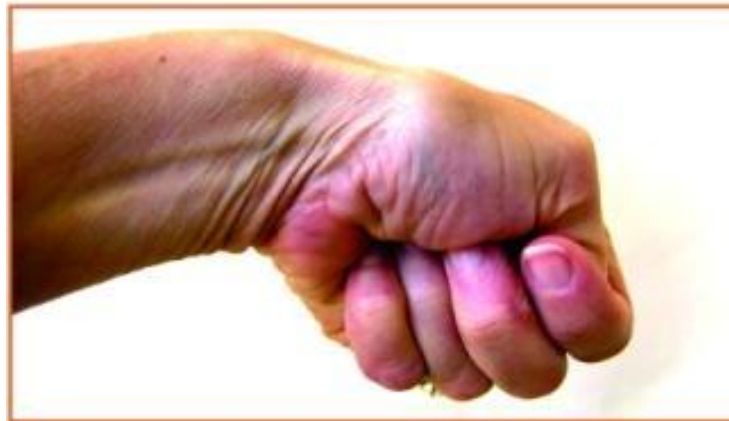# Quervain

Diagnose:

- Roodheid
- Zwelling
- Drukpijn
- Finkelstein



# Quervain



Alex Terng, Plastisch Chirurg



# Quervain

## Behandeling:

- Spalk/tape: Mike
- Corticosteroid (20%)
- OK (91%)



# Quervain en TVS

Injecties:

Risico's!!!!

Niet te vaak herhalen

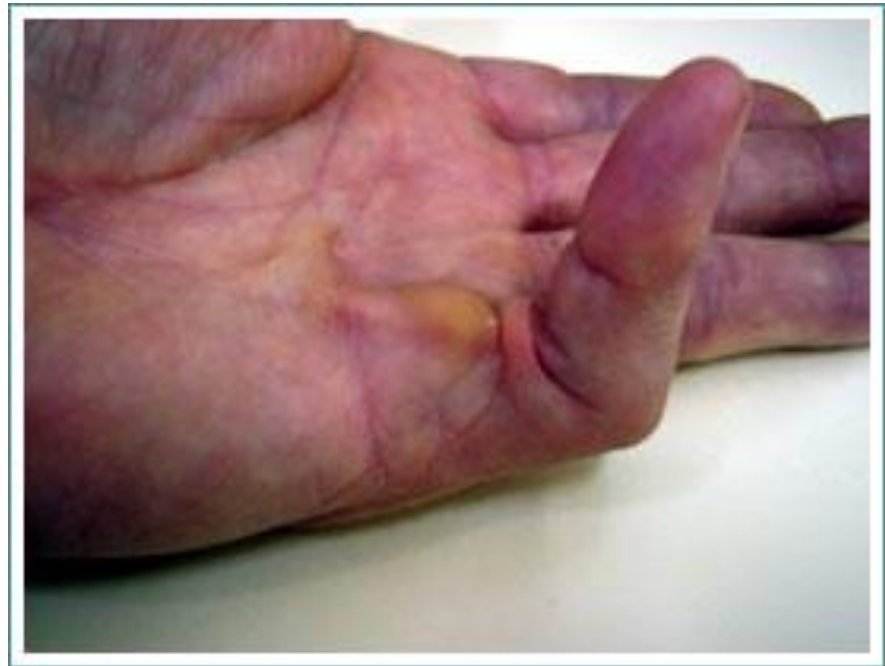
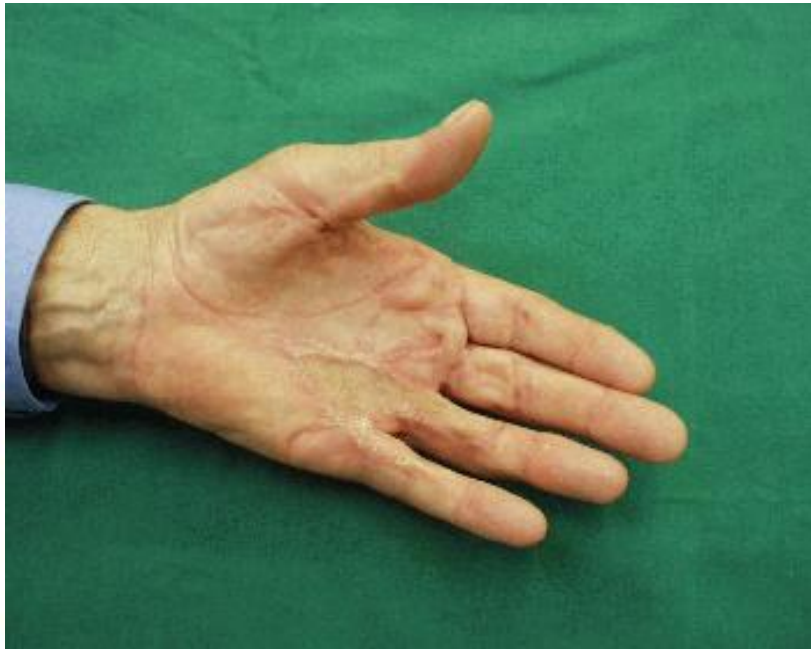
# DUPUYTREN

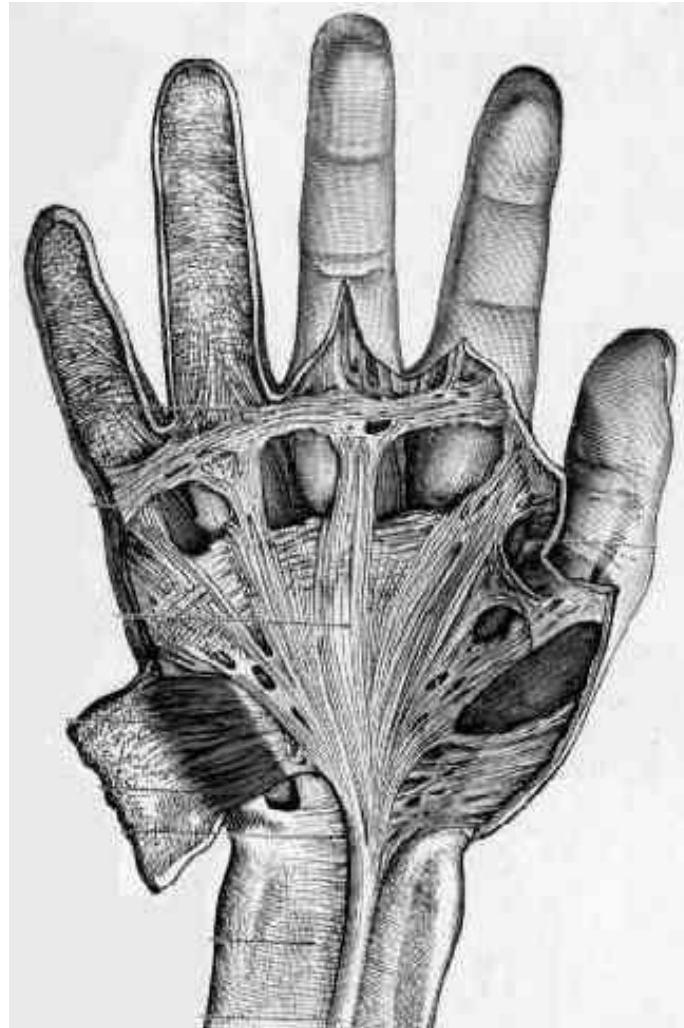
- Dr. Guillaume Dupuytren 1831



# M. Dupuytren

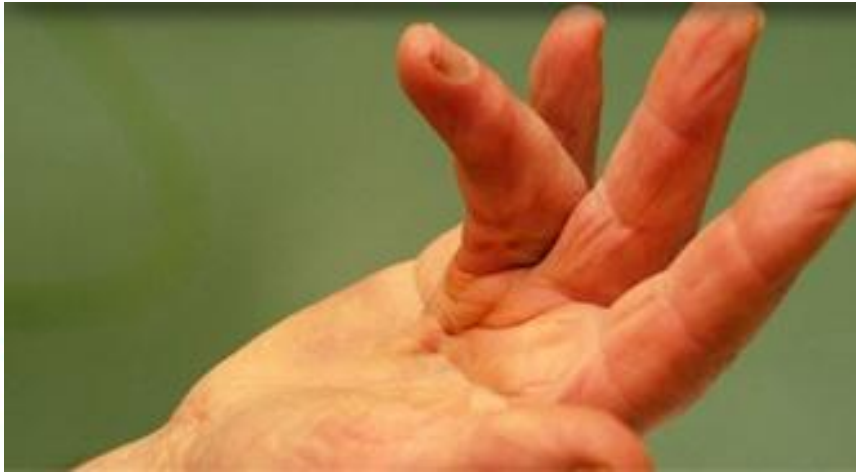

# M Dupuytren

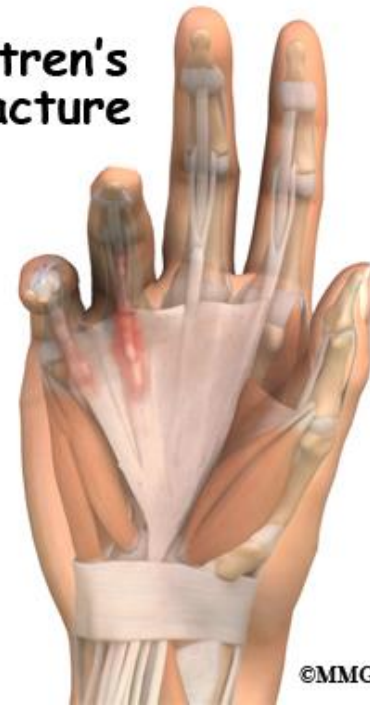



# M. Dupuytren



Dupuytren's  
Contracture



# M Dupuytren

- Kromstand vingers
- Bewegingsbeperking
- Blijven haken
- Pijn



# M Dupuytren

- Blanken
- Leeftijd (>65)
- Sekse (M>V)



# M Dupuytren

- Genetisch
- Alcohol
- Diabetes
- Epilepsie (Barbituraten)
- HIV
- Roken







# M Dupuytren

## Behandeling:

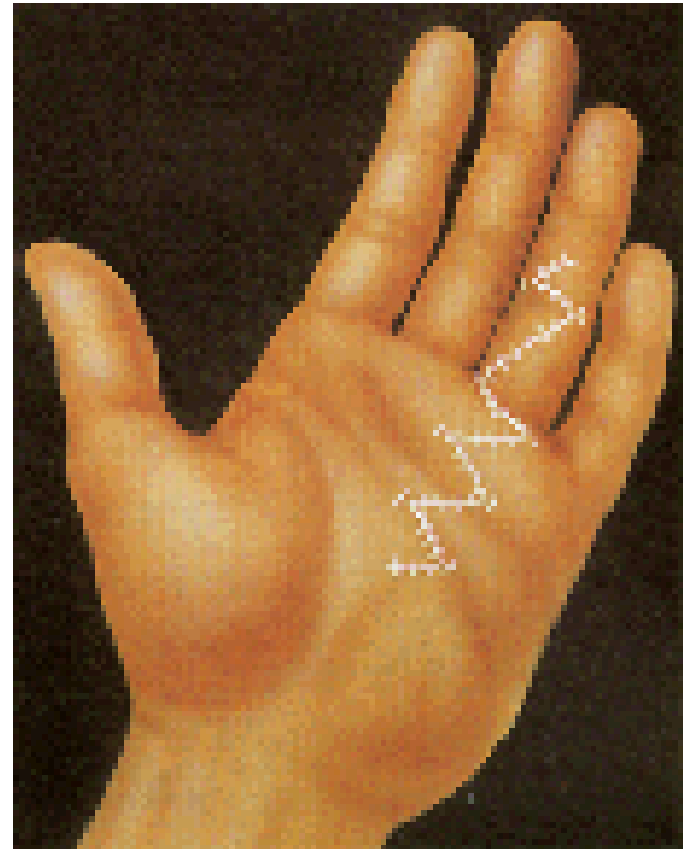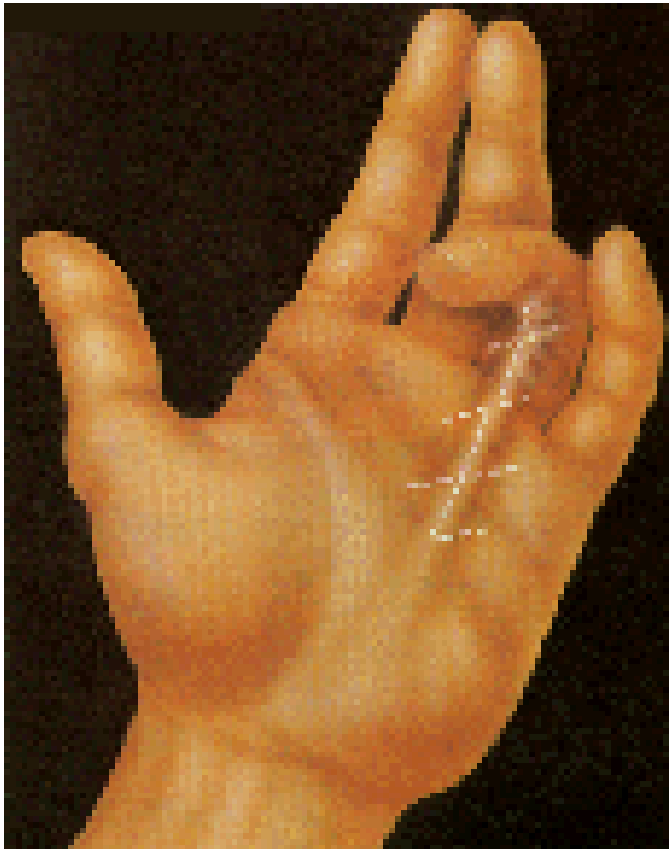- Partiele fasciectomy
- Naald-fasciotomie
- Dermatofasciectomy
- Collagenase
- Amputatie vinger
- *Cortico's*
- *Radiotherapie*

# Dupuytren

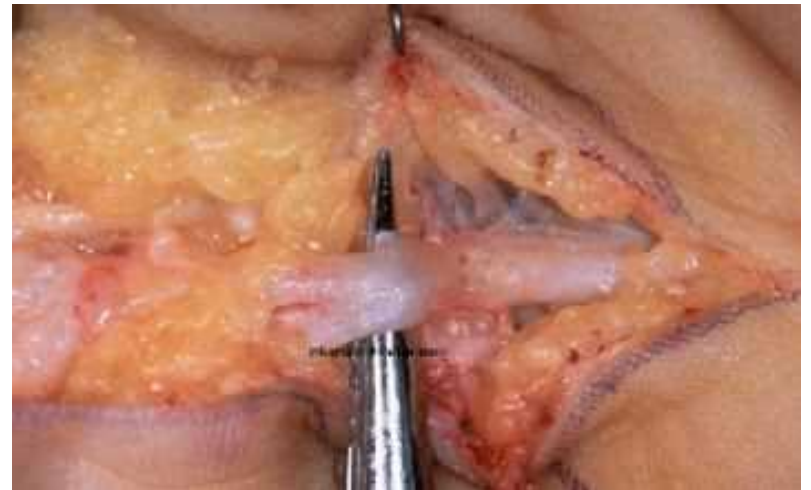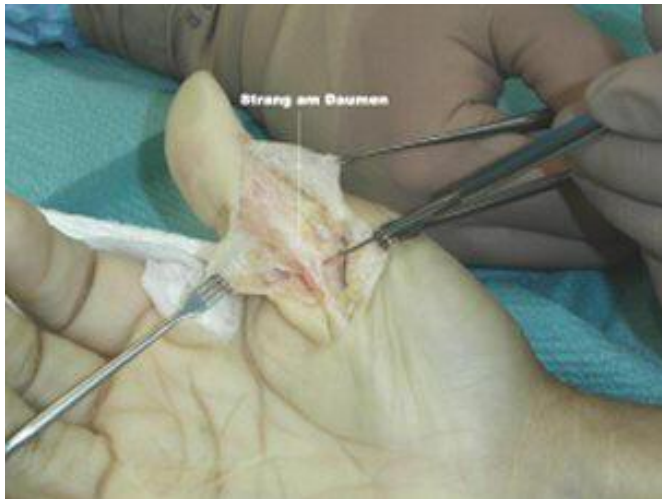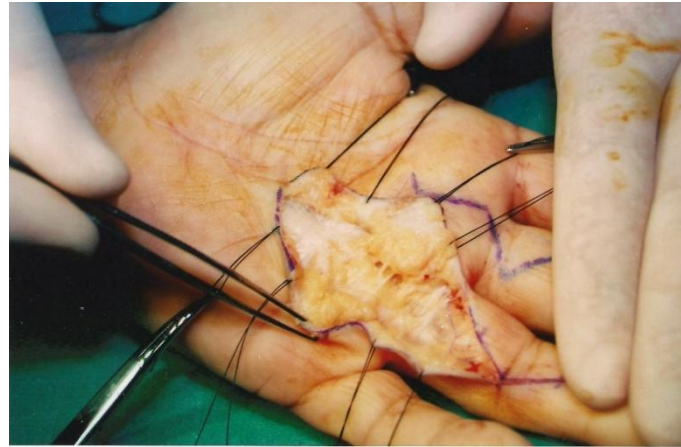
Gouden standaard:  
Partiele fasciectomie



# M Dupuytren



# M. Dupuytren



Alex Terng, Plastisch Chirurg





# M. Dupuytren

## Naaldfasciotomie:



# M. Dupuytren

## *Naaldfasciotomie:*

- *Een minimaal-invasieve methode met een kortere herstelperiode die met name geschikt is voor de oudere patiënt met een duidelijke Dupuytren streng, omdat bij hem een recidief minder snel ontstaat.*
- *Percutane naaldfasciotomie is ook geschikt voor de behandeling van de jongere patiënt als deze een minimaal invasieve behandeling wenst en het hoge recidief percentage hiervan ten opzichte van selectieve fasciectomy accepteert.*

*Richtlijn Dupuytren NVPC*



Alex Terng, Plastisch Chirurg



# Collagenase (Xiapex)

- De primaire indicatie voor een collagenase injectie is een MCP contractuur.
- Collagenase kan schade aan pezen en de huid veroorzaken en dient alleen door goed getrainde handchirurgen te worden toegediend die eventuele complicaties kunnen behandelen.





# Collagenase

**NIET VERGOED!!!!**



# Recidief

- Partiele fasciectomy: 3-jrs: 8.7%  
5-jrs: 21%
- Naaldfasciotomie: 3-jrs: 63.6%  
5-jrs: 85%

Recidieven mn bij jongere pt

- Collagenase: 1-jrs: 60%

# Nabehandeling M. Dupuytren

Mike

# Duimbasis artrose

CMC I artrose

Rhizartrose







# Duimbasis artrose

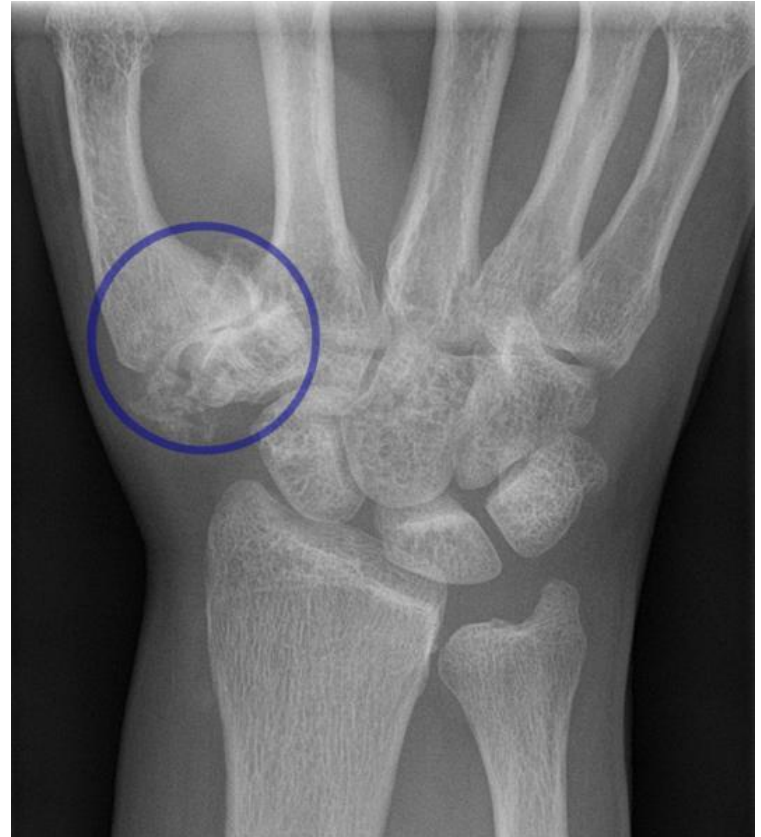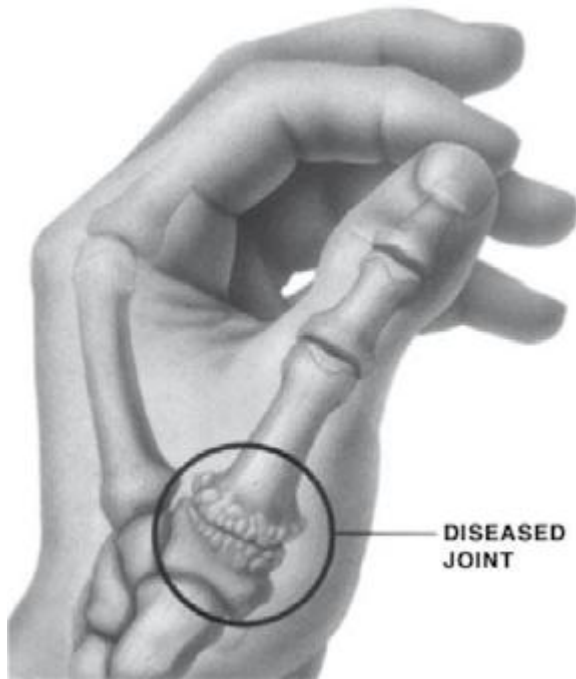
Pijn duimbasis

Finkelstein

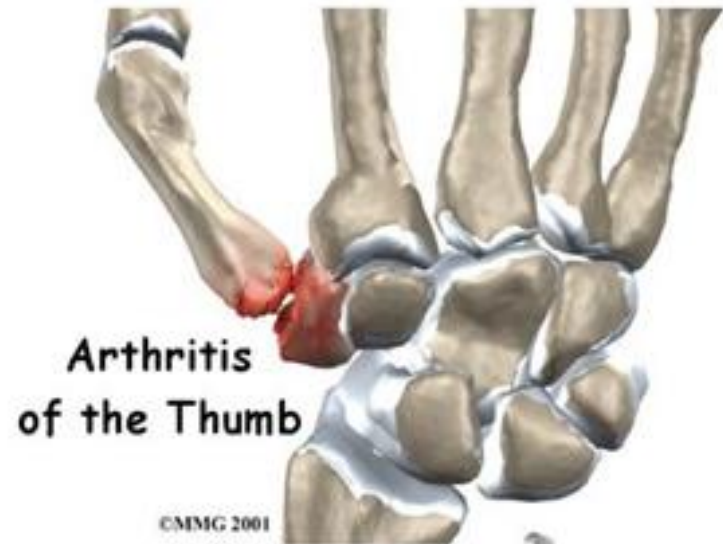
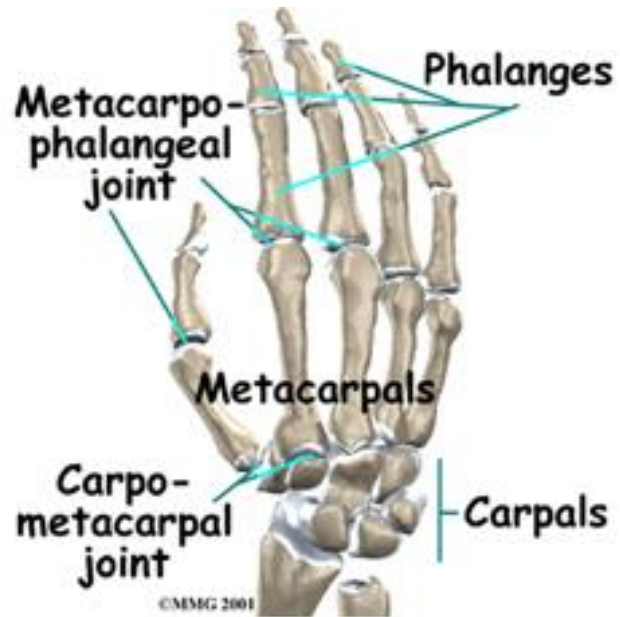Crepitaties

X

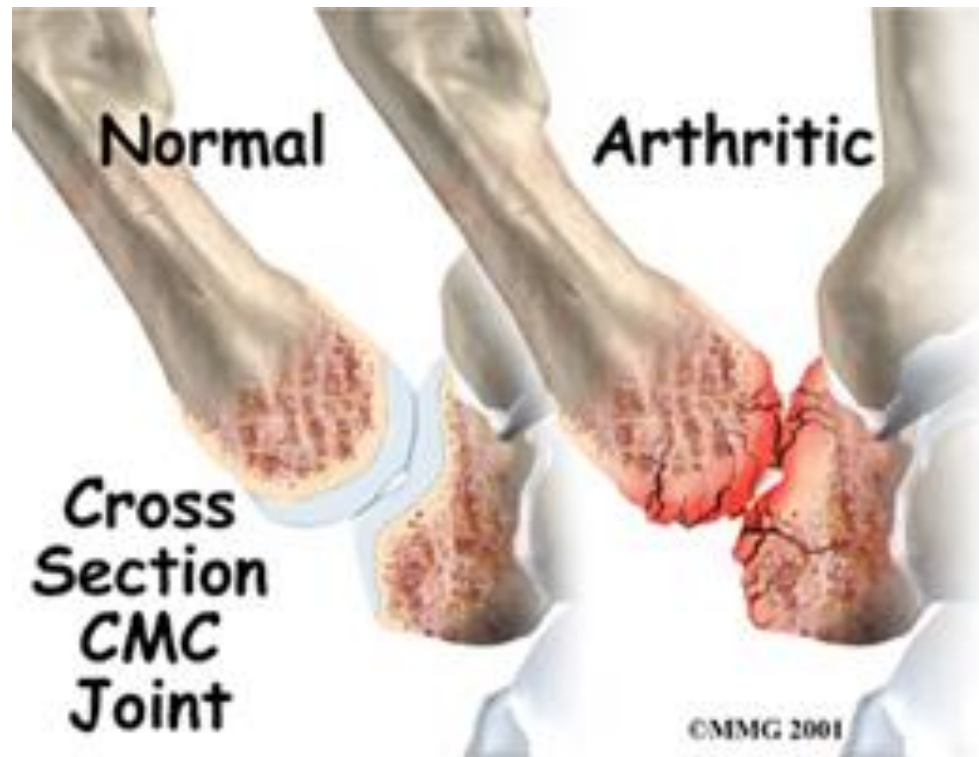# Duimbasis artrose



# Duimbasis artrose

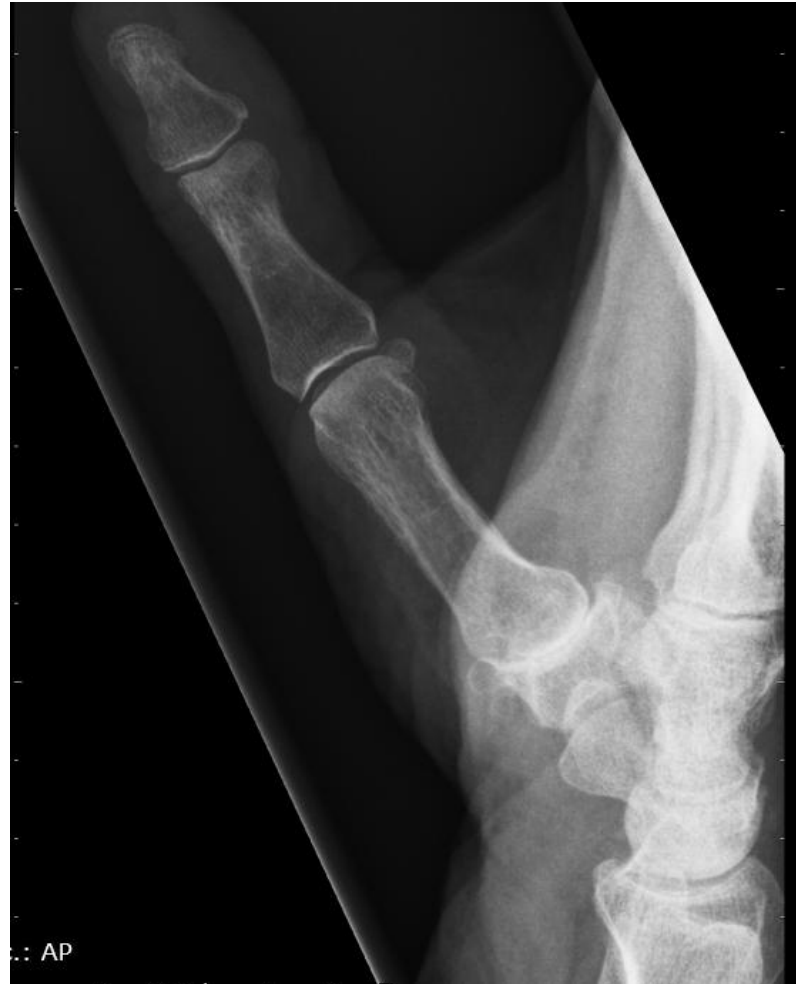
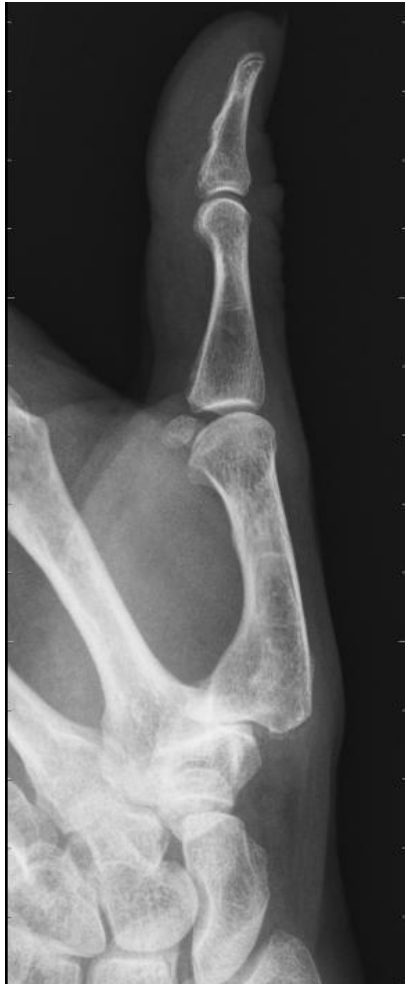
# Duimbasis artrose

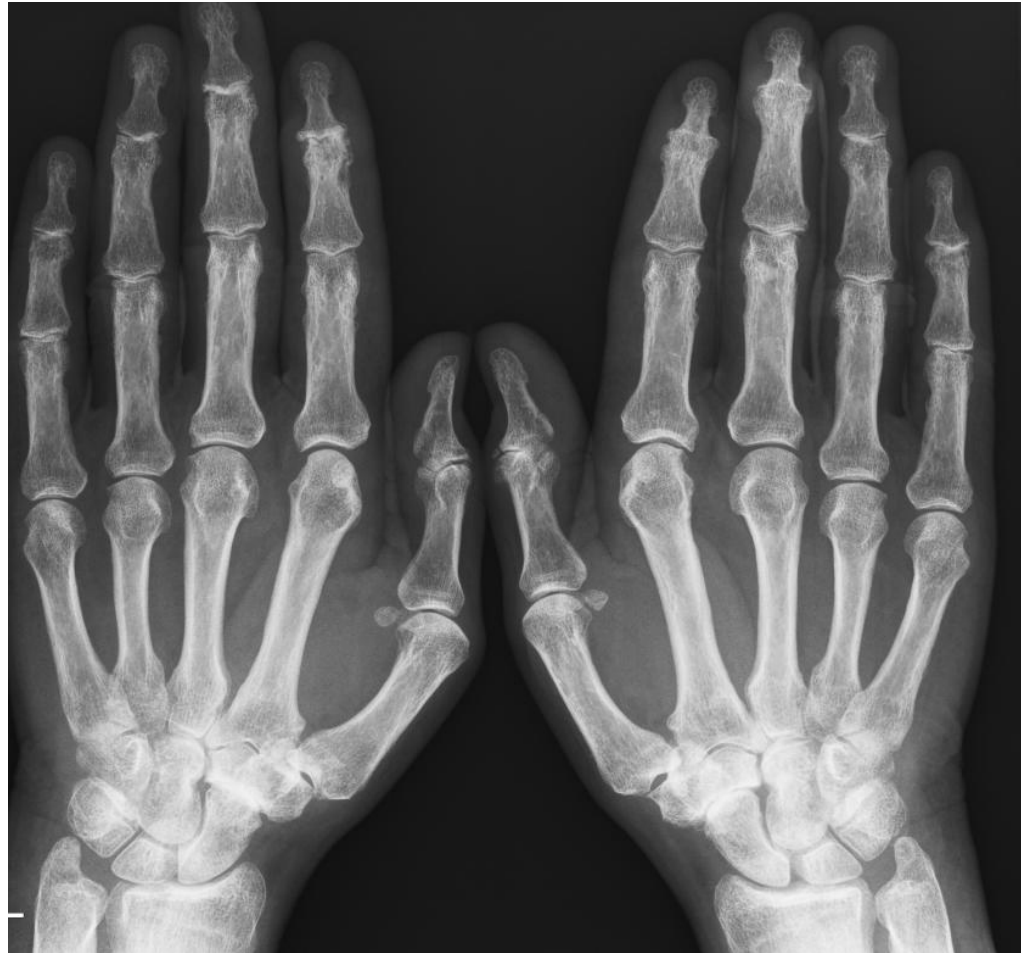



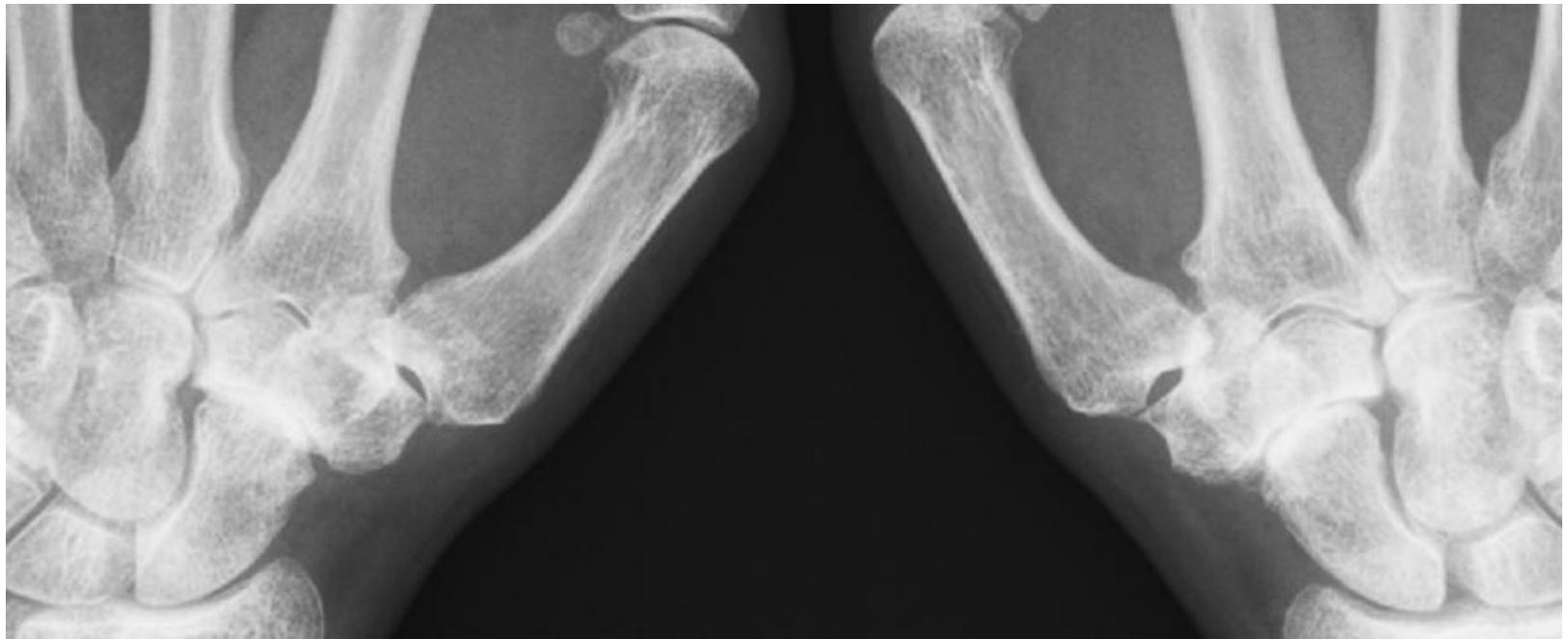
# Duimbasis artrose



# Duimbasis artrose ???



# Duimbasis artrose???



# Duimbasis artrose

## Behandelingsopties:

- Spalk: Mike
- Kenacort
- Operaties

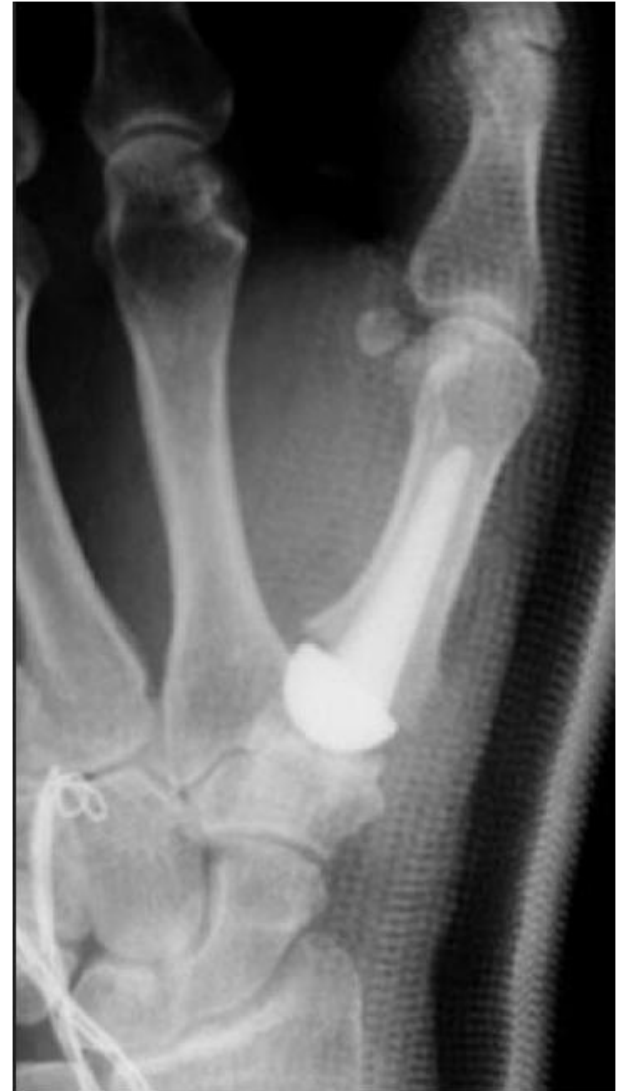



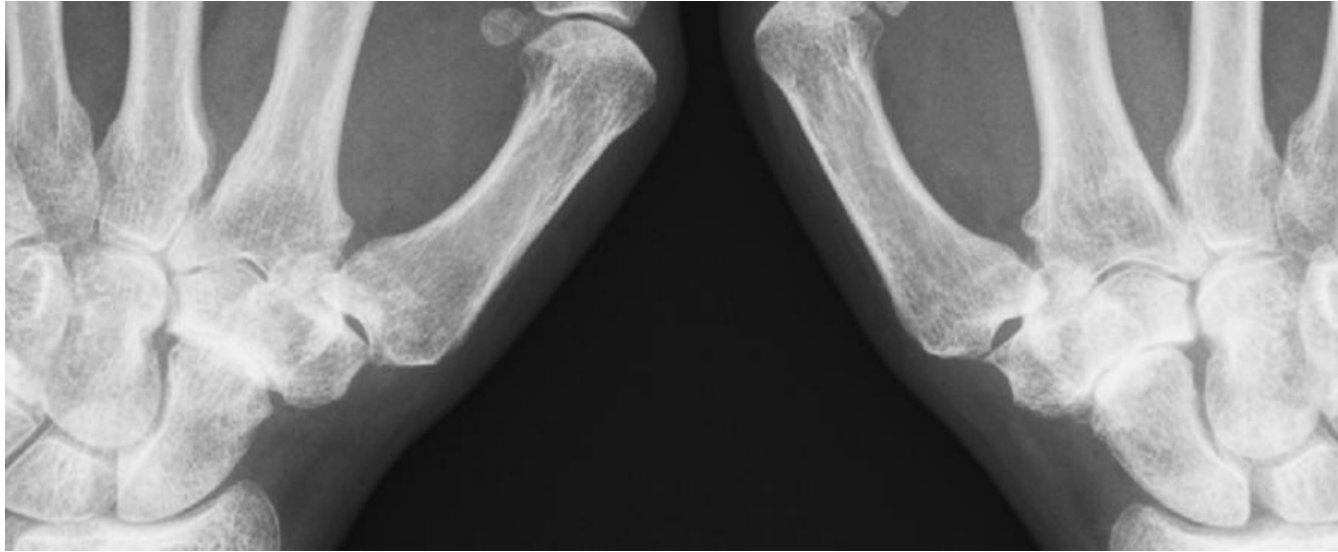
# Duimbasis artrose

## Operaties:

- Trapezectomie
  - Sardellen
  - Weilby
  - Epping etc
- Hemitrapezectomie
- Prothese
- Artrodese



# STT artrose



Behandeling:

Spalken

Operatie: - Artrodese  
- Sardellen STT



# Duimbasis artrose

Nabehandeling zeer van belang:  
Mike




# Hechten

In aangezicht, en elders ook, zijn de Huidlijnen zeer belangrijk!!

Dat bepaald de “mooiheid” van het uiteindelijke litteken.

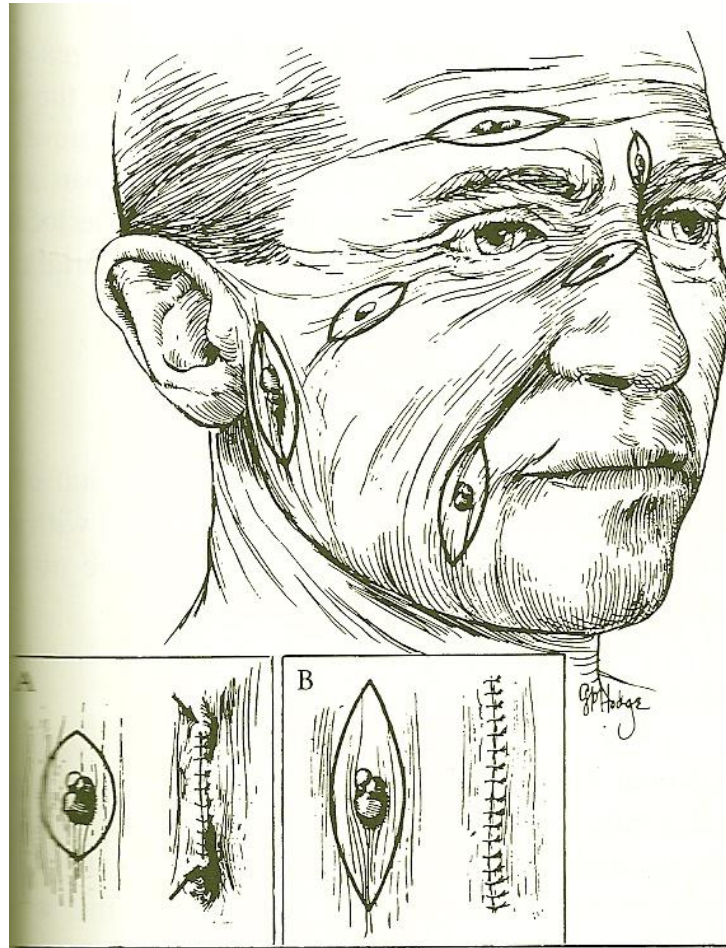


# Hechten




Alex Terng, Plastisch Chirurg

# Hechten



Alex Terng, Plastisch Chirurg

# Hechten

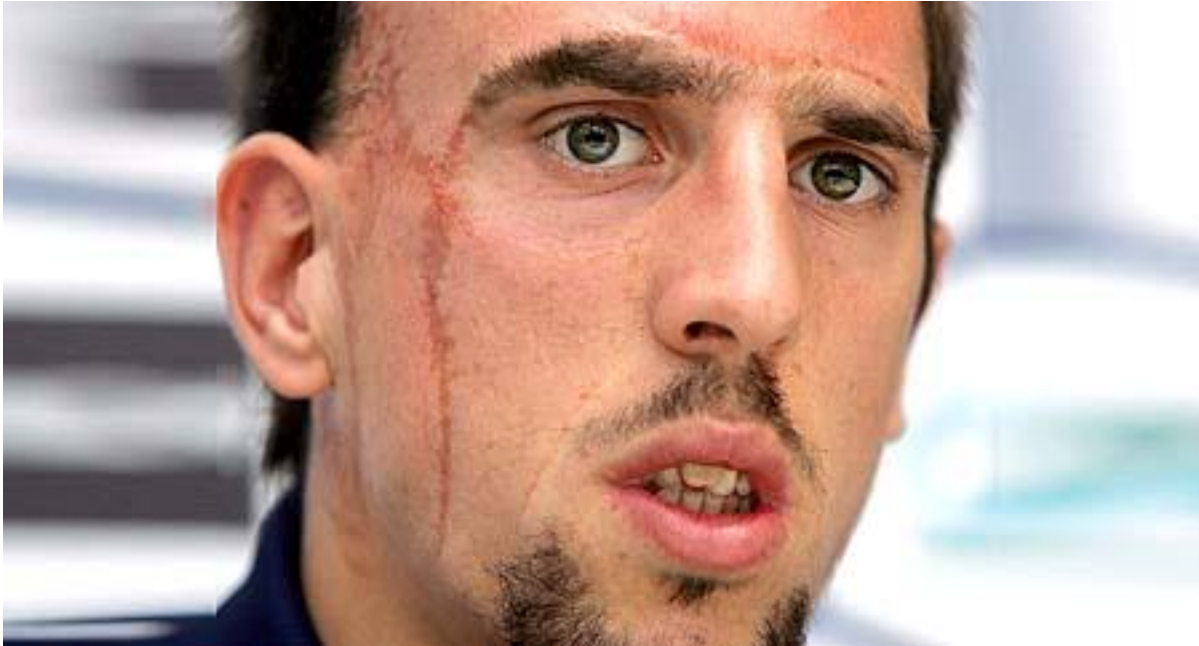

Alex Terng, Plastisch Chirurg



# Hechten

Doel van hechten??



Alex Terng, Plastisch Chirurg



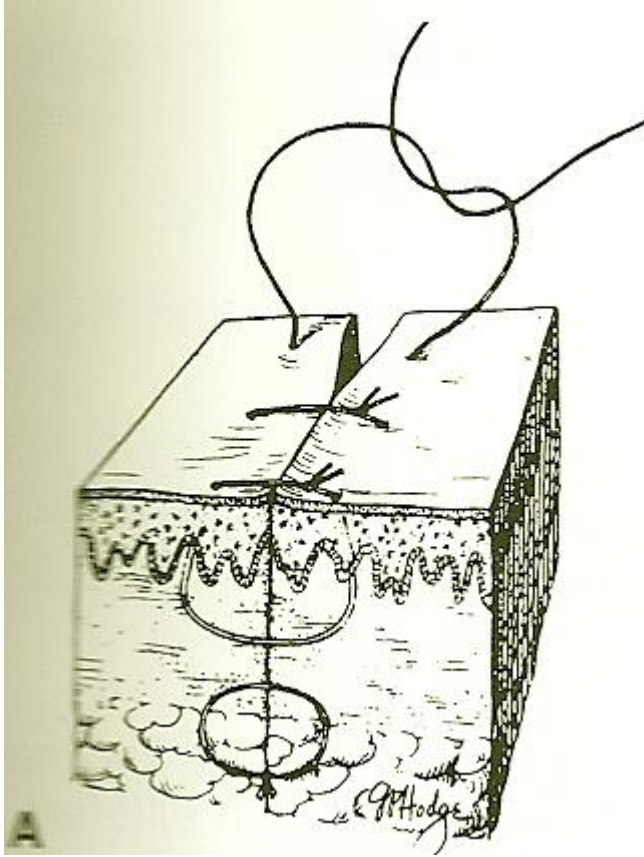


# Hechten

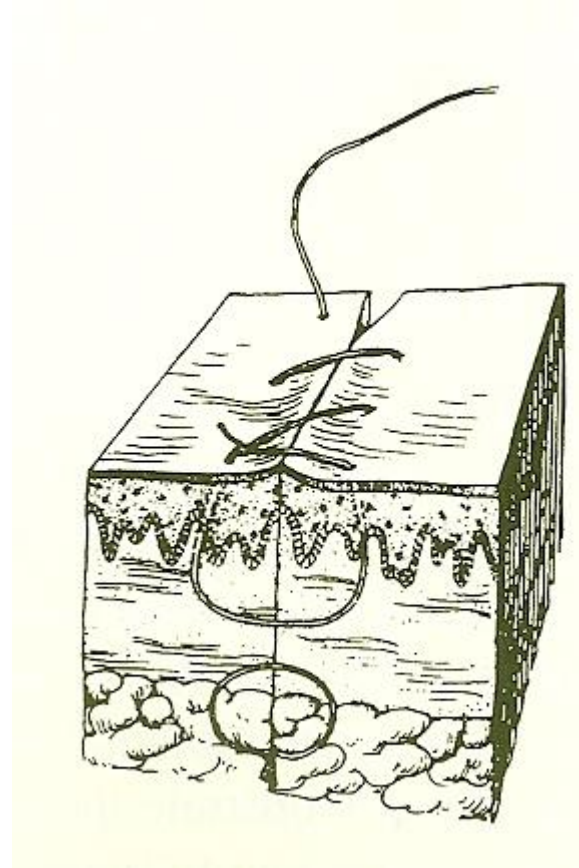
Allerlei technieken:

**ALS WONDRANDEN MAAR BIJ  
ELKAAR KOMEN!!!**

# Hechten

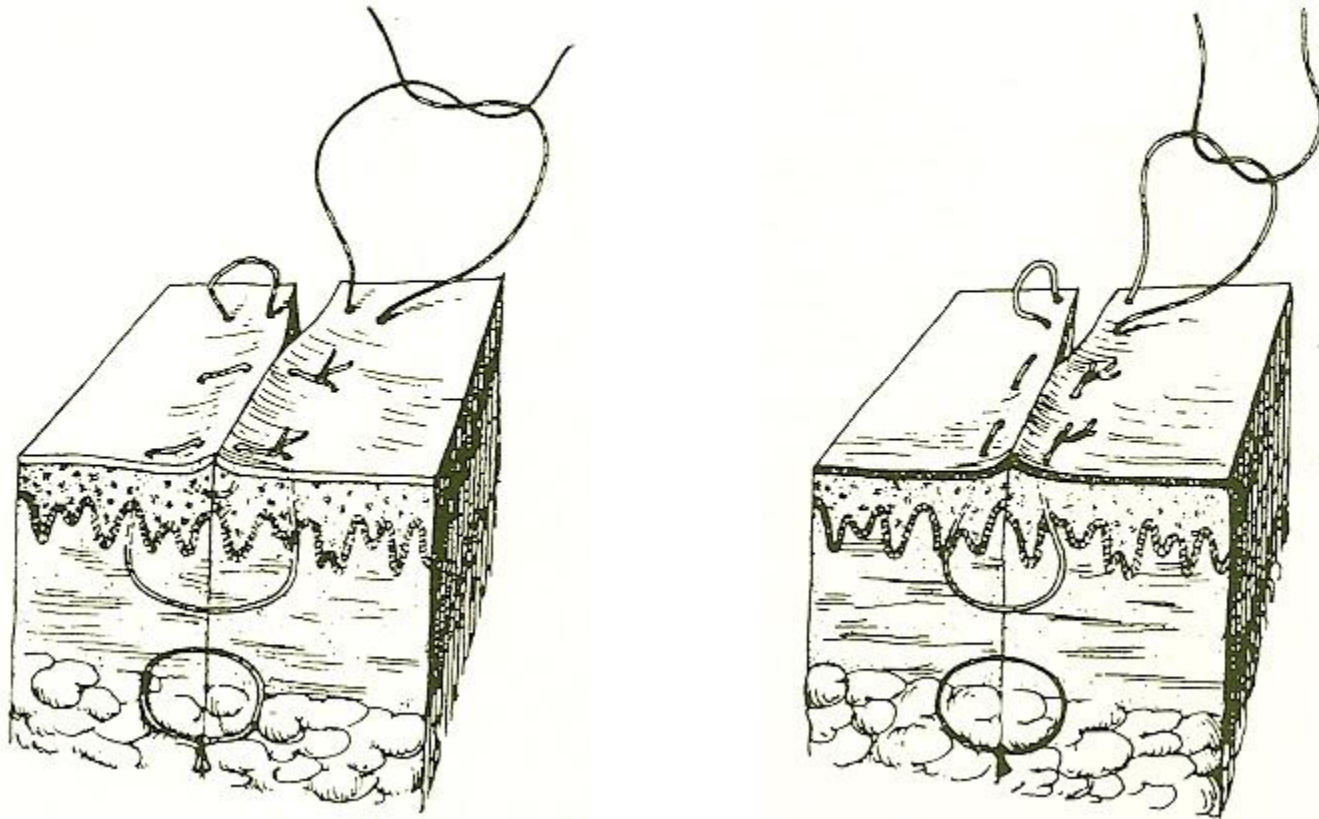


Staande hechting



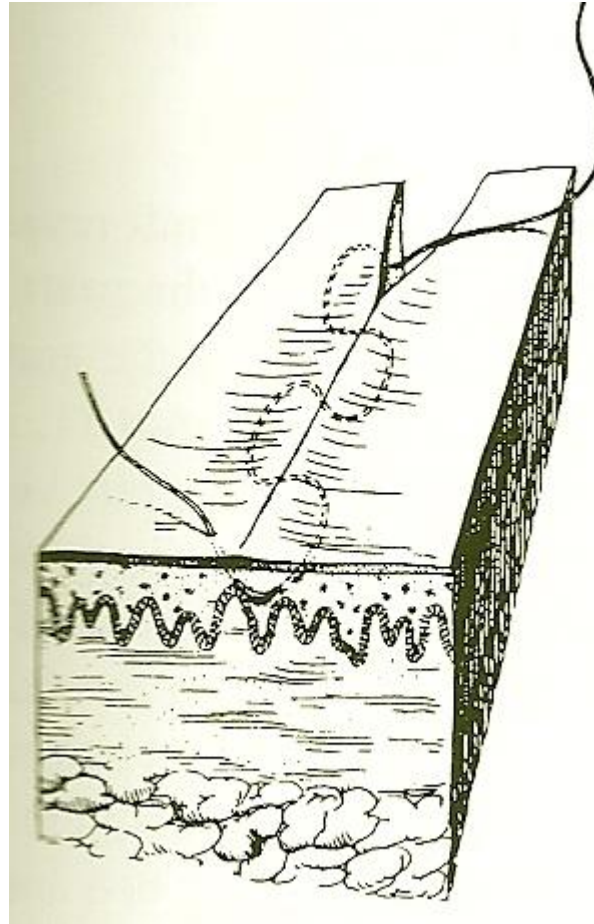
Doorlopende hechting

# Hechten



Matrashechting

# Hechten

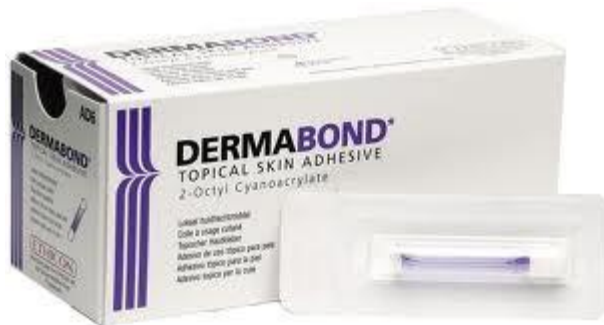

Intracutane hechting



# Hechten

- Lijmen kan ook:
  - Weinig spanning(pm subcutane hechting)





# Hechten

Als men het netjes en secuur doet  
meestal goed resultaat

Resultaat mn afhankelijk van  
*“soft tissue handling”*

# Soft tissue handling

- Debris verwijderen
- Rustig met pincet, weinig kracht!!
- Knopen rustig aantrekken, niet insnoeren





# Hechten

Eenieder hier kan uiteindelijk net zo'n mooi resultaat als plastisch chirurg krijgen!



# Hechten

Verschillende draden:

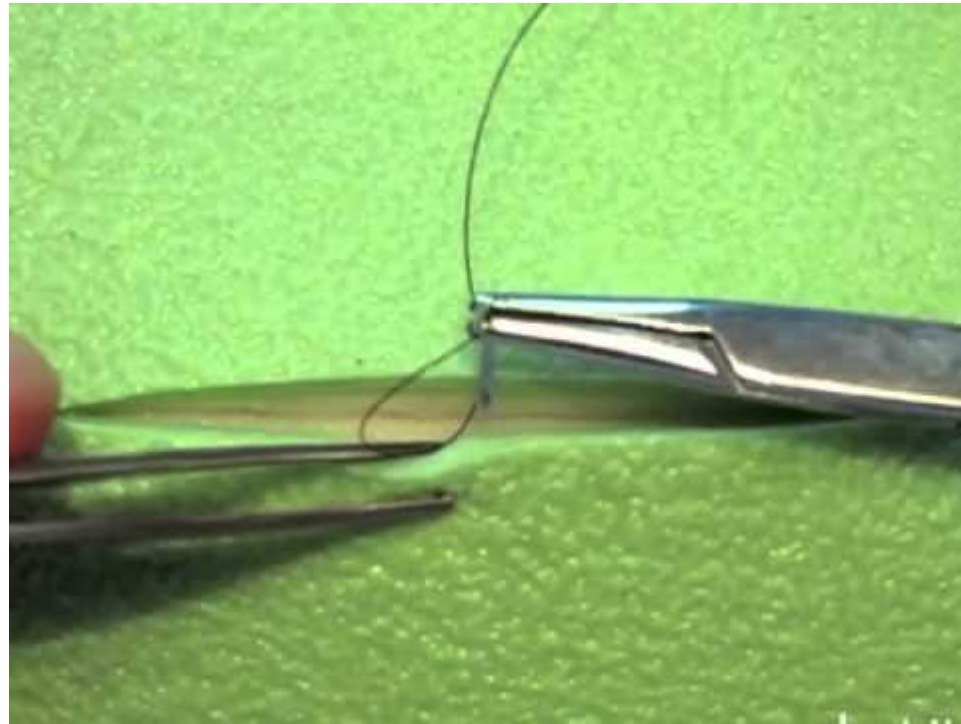
- Niet oplosbaar
- Oplosbaar:
  - Langzaam
  - Matig
  - Snel oplosbaar



## Sadhana

# Hechten

## OEFENEN



The end

